



Licenciatura em Dança
UNIVERSIDADE FEDERAL DA BAHIA



DANB13

Laboratório de Cinesiologia na Dança I

Bel Souza

UNIVERSIDADE FEDERAL DA BAHIA
LICENCIATURA EM DANÇA
ESCOLA DE DANÇA

LABORATÓRIO DE CINESIOLOGIA NA DANÇA I

Isabel Souza

Salvador, 2016

UNIVERSIDADE FEDERAL DA BAHIA

Reitor: João Carlos Salles Pires da Silva
Vice-Reitoria

Vice-Reitor: Paulo César Miguez de Oliveira

Pró-Reitoria de Ensino de Graduação

Pró-Reitor: Penildon Silva Filho

Escola de Dança

Diretora: Dulce Lamego Silva e Aquino

Superintendência de Educação a Distância -SEAD

Superintendente: Márcia Tereza Rebouças Rangel

Coordenação de Tecnologias Educacionais CTE-SEAD

Haenz Gutierrez Quintana

Coordenação Administrativa CAD-SEAD

Sofia Souza

Coordenação de Design Educacional CDE-SEAD

Lanara Souza

UAB -UFBA

Licenciatura em Dança

Coordenador:

Prof. Antrifo R. Sanches Neto

Produção de Material Didático

Coordenação de Tecnologias Educacionais

CTE-SEAD

Núcleo de Estudos de Linguagens & Tecnologias - NELT/UFBA

Direção geral

Prof. Haenz Gutierrez Quintana

Projeto gráfico

Prof. Haenz Gutierrez Quintana

Foto de capa: Thiago Andrade Santos

Equipe Design

Editoração / Ilustração

Edna Laize Matos da Silva

Vanessa Souza Barreto

Tiago Silva dos Santos

Equipe Audiovisual

Direção:

Prof. Haenz Gutierrez Quintana

Coordenação de estúdio:

Maria Christina Souza

Produção:

Letícia Moreira de Oliveira

Lana Denovaro Scott

Câmera / Iluminação

Maria Christina Souza;

Thiago Andrade Santos

Edição:

Maria Christina Souza

Michaela Janson

Jeferson Alan Ferreira

Imagens de cobertura:

Maria Christina Souza;

Thiago Andrade Santos.

Animação e videografismos:

Rafael Caldas

Trilha Sonora:

Lana Denovaro Scott



Esta obra está sob licença Creative Commons CC BY-NC-SA 4.0: esta licença permite que outros remixem, adaptem e criem a partir do seu trabalho para fins não comerciais, desde que atribuam o devido crédito e que licenciem as novas criações sob termos idênticos.

Ficha catalográfica elaborada pela Biblioteca Universitária Reitor Macedo
Costa SIBI - UFBA

Souza, Isabel.

S725 Laboratório de cinesiologia na Dança I / Isabel Souza.
Salvador: UFBA, 2016
66 p. il.

ISBN: 978-85-8292-098-5

1.Anatomia. Cinesiologia aplicada. Movimento. I.Universidade Federal da Bahia.II.Superintendência de Educação a Distância. III.Título.

CDU 611.9

Sumário

BOAS VINDAS	4
MINICURRÍCULO DO PROFESSOR	5
APRESENTAÇÃO	6
UNIDADE TEMÁTICA 1	9
1.1 – Compreendendo melhor o corpo	9
1.2 – Alguns termos básicos	10
1.3 – Generalidades	18
1.4 – Estruturas Axiais – esqueleto e articulações	24
1.4.1 – A Cabeça	25
1.4.2 – A Coluna Vertebral	28
1.4.3 – A Caixa Torácica	35
UNIDADE TEMÁTICA 2	39
2.1– Os membros Superiores (MMSS) e a Cintura Escapular	39
2.1.1 – O Cíngulo do Membro Superior	39
2.1.2 – O Ombro e o Braço	42
2.1.3 – O Cotovelo	46
2.1.4 – O Antebraço e a Prono-Supinação	47
2.1.5 – O Punho e a Mão	49
2.2 – Os membros Inferiores (MMII) e a Cintura Pélvica	52
2.2.1 – O Cíngulo do Membro Inferior	52
2.2.2 – A Articulação do Quadril	56
2.2.3 – O Joelho	59
2.2.4 – O Tornozelo e o Pé	63
REFERÊNCIAS	66

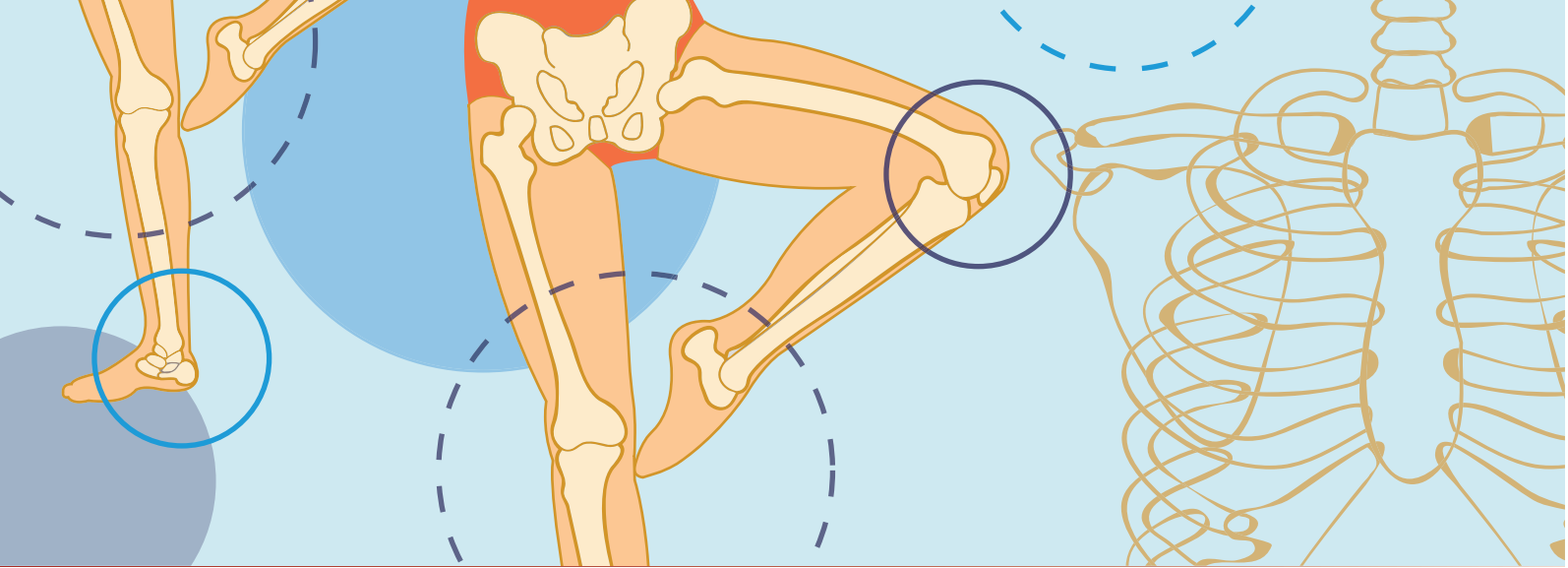


Ilustração: Vanessa Barreto

BOAS VINDAS

Seja bem-vindo ao Curso de Licenciatura em Dança na modalidade EAD da UFBA. Nossa universidade agradece a sua participação parabeniza você por juntos fazermos história. Este é o primeiro curso de formação superior em dança a distância e com ele, reafirmamos o pioneirismo da Universidade Federal da Bahia e da Escola de Dança.

Escolher a dança como atividade profissional é reconhecer sua importância como área de conhecimento autônoma e seu potencial na construção de uma sociedade mais justa, crítica e criativa. Não é um caminho fácil mas as recompensas pessoais ultrapassam em muito as dificuldades. Sendo assim esperamos que você tenha um excelente aproveitamento no curso e que ele seja um meio de desenvolvimento pessoal, artístico e pedagógico, expandindo e aprofundando suas habilidades e possibilidades profissionais e pessoais.

Um grande abraço!

Mini currículo do Professor

Bel Souza é graduada e mestre em Dança pela Universidade Federal da Bahia (UFBA), onde atualmente é professora em Dedicção Exclusiva. Coordenadora Pedagógica do Curso de Licenciatura em Dança – Modalidade EAD da UFBA. Coordenadora do projeto de Extensão *Voos Dançantes: Flymoon como proposta de Treinamento Técnico- Criativo para Estudantes de Dança*. Foi colaboradora do PARFOR de Educação Física – UNEB, Campus de Serrinha – BA. Integrante do Elétrico – Grupo de Pesquisa em Ciberdança da UFBA. Pesquisadora Associada da ANDA (Associação Nacional de Dança). Foi professora do Centro de Formação Artística da Fundação Clóvis Salgado em Belo Horizonte – MG e da Escola de Dança da FUNCEB em Salvador – BA. Instrutora certificada de Pilates e Flymoon. Foi bailarina do Grupo Tran Chan e, desde 2000 desenvolve trabalhos autorais que têm como marca a interface entre diferentes linguagens e suportes. Atualmente investiga as relações entre os estudos do corpo, ciências da saúde e Cultura Digital.

APRESENTAÇÃO

Caros estudantes,

O componente curricular *Laboratório de Cinesiologia na Dança I* está alocado, em nosso curso, no Ciclo de Laboratórios Artístico-Científicos. Os componentes deste ciclo abordam conhecimentos teórico-práticos de maneira laboratorial, ou seja, preveem ações pedagógicas práticas e de aplicação, que devem ser realizadas pelo aluno, e, algumas vezes, registradas em vídeo ou fotografia para de serem postadas no Ambiente Virtual de Aprendizagem Moodle UFBA.

Neste primeiro Laboratório de Cinesiologia na Dança, nos focaremos nos estudos da Cinesiologia estrutural que utiliza o conhecimento advindo principalmente da Anatomia, para entender o corpo e o movimento. Este conhecimento é fundamental para o professor de dança; muitas vezes (na verdade na maioria das vezes) temos, em uma mesma turma, grandes diferenças nas possibilidades de realização do movimento entre os alunos. Como educadores da dança, esta uma situação vantajosa, que, nos possibilita um grande crescimento; ela que demanda o desenvolvimento de estratégias múltiplas de treinamento, que possam ser inclusivas e integralizadoras e, que permitam o reconhecimento e desenvolvimento das potencialidades individuais. Logo, é fundamental que conheçamos os diferentes sistemas e estruturas do corpo, em especial os que compõem o aparelho locomotor.

Você notará também, que este estudo lhe abrirá novas possibilidades técnicas e criativas; conhecendo melhor o seu próprio corpo você será capaz de expandir suas possibilidades como praticante da dança, aprofundando suas habilidades e prevenindo lesões. O estudo da Cinesiologia nos mostra que, muito mais importante que realizar, a todo custo, movimentos considerados esteticamente perfeitos, é compreender como podemos realizá-los de modo a nos desenvolvermos em nossa integralidade e não nos machucarmos.

Além deste material didático você terá acesso também a materiais complementares no Ambiente Virtual de Aprendizagem Moodle UFBA. Eles te ajudarão a compreender melhor os conteúdos. À primeira vista, o estudo da Cinesiologia pode assustar um pouco: são muitos nomes novos e diferentes e, muitas vezes o estudante se sente pressionado a decorá-los. Pois bem, decorar é justamente o que nós não queremos que você faça. Queremos que você entenda como estas estruturas atuam no movimento e, que você seja capaz de aplicar este conhecimento em sua dança. Por isso, escolhemos uma abordagem

chamada Anatomia Experiencial que foi nosso guia no desenvolvimento das atividades práticas. Nesta abordagem o estudo das estruturas se dá a partir da experiência no próprio corpo de quem estuda. Por isso, é imprescindível que você faça as atividades que vai encontrar ao longo desta disciplina. Se encontrar dificuldades converse com seu tutor e com seu professor. Lembre-se, você não está sozinho nesta jornada, estaremos aqui para apoiar você e ajudá-lo em seus estudos.

Esta disciplina está dividida em duas unidades temáticas. Começaremos a primeira unidade tentando compreender melhor o corpo e investigar duas metáforas utilizadas para seu entendimento: a do corpo como máquina e a do corpo como sistema integrado. Para isso, utilizaremos um texto de leitura complementar, que você encontrará no Moodle UFBA. Ainda nesta unidade vamos estudar alguns termos técnicos básicos que vão nos ajudar em nosso percurso. Veremos também generalidades sobre os dois sistemas abordados neste componente, o Sistema Esquelético e o Sistema Articular. Vamos finalizar a unidade com as estruturas que compõem o esqueleto axial; a cabeça, a caixa torácica e a coluna vertebral. Já na segunda unidade, estudaremos as estruturas do esqueleto apendicular; a cintura escapular, a cintura pélvica os membros superiores (MMSS) e os Membros Inferiores.

Vamos nos despedir com um grande abraço! Estamos muito animados e felizes em iniciar este percurso com você! Conte sempre conosco e bons estudos!

UNIDADE TEMÁTICA

Compreendendo melhor o corpo

1

UNIDADE TEMÁTICA 1

1.1 – Compreendendo melhor o corpo

O termo Cinesiologia vem do grego, combinando 2 verbos, “Kinein” (mover) e “Logos” (estudar).



Conceito

Logo a **cinesiologia** é o campo que estuda o movimento. Ela engloba várias disciplinas, como a biomecânica, a fisiologia do exercício e outras, que nos ajudam a compreender melhor como o corpo se move.

Portanto, nosso objeto de estudo neste componente curricular é o corpo em movimento. Sendo assim, vamos iniciar o nosso estudo refletindo sobre nossas compreensões quando pensamos no termo “corpo”.

Você já deve ter ouvido ou lido a expressão “o corpo é uma máquina perfeita”. Mas será que máquina é a melhor metáfora para o entendermos? Esta discussão é importante para o educador em qualquer área do conhecimento, mas, na dança, ela se torna imprescindível. Vivemos uma época em que um corpo “jovem, belo e forte” é uma das condições para que o indivíduo seja considerado “bem-sucedido”. No entanto, este padrão não leva em conta a diversidade de formas e potenciais do corpo, fazendo com que sua compreensão se torne massificante e opressora. Na dança, isto se manifesta nas tentativas de atingir, a todo custo, um padrão estético de resposta principalmente visual, sem levar em conta a compreensão de que um mesmo movimento pode ter aparências distintas em diferentes corpos, e mesmo assim, ser artisticamente satisfatório.

Vamos utilizar um material complementar para refletirmos sobre esta questão. No Ambiente Virtual de Aprendizagem Moodle UFBA, você irá encontrar o texto *O Corpo Máquina e O Corpo Vivo*. Este texto é o terceiro capítulo de um livro chamado *Quem Somos Nós: O enigma do Corpo*, do fisioterapeuta Pedro Paulo Monteiro.

Leia o texto e reflita sobre como você e, sobre como a sociedade contemporânea compreende o corpo. Pense nas aulas de dança que você já fez e nos espetáculos que você assistiu. Quais são as compreensões de corpo que você consegue identificar nestas atividades?

Procure anotar as suas reflexões, nós precisaremos dela para o fórum Corpo, atividade avaliativa na qual discutiremos a questão.

1.2 – Alguns termos básicos

Já vimos que a cinesiologia estuda o corpo em movimento. Vimos também que o corpo vivo é um sistema integrado, que aprende e se desenvolve a partir das trocas com o ambiente. Às vezes, para facilitar o estudo faz-se necessário fragmentá-lo, trazendo o foco para apenas uma ou mais partes. No entanto, como vimos no texto *O Corpo Máquina e O Corpo Vivo*, precisamos ter sempre em mente sua natureza complexa e sistêmica. Não somos formados por peças, que podem facilmente ser substituídas, mas por sistemas interdependentes que se comunicam e aprendem juntos. No entanto, antes de nos atermos a alguns destes sistemas, vamos nos familiarizar com algumas compreensões e termos técnicos, que vão nos ajudar em o nosso percurso.

Naturalmente os movimentos do corpo são sempre muito complexos, e por isso foi necessário adotar algumas convenções para facilitar seu estudo (CLAIS-GERMAIN, 2010). A primeira delas é uma posição, que serve como referência para estudarmos os movimentos, a *Posição Anatômica*. Ela é como uma “posição zero”: todos os movimentos do corpo são analisados em relação a ela.

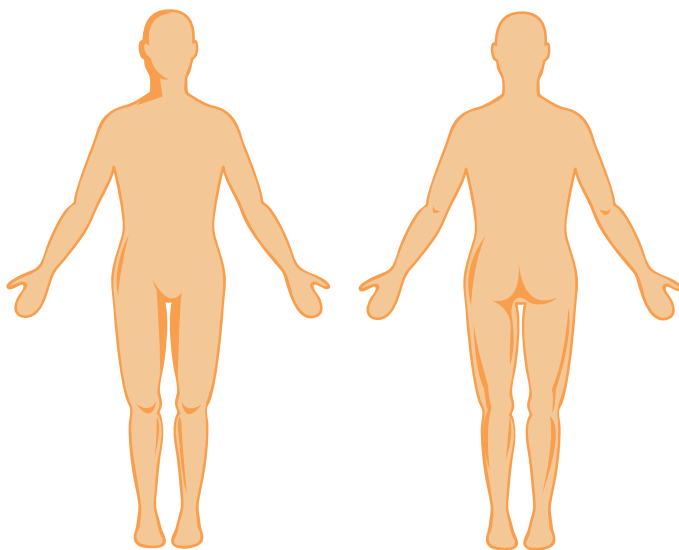


Ilustração: Vanessa Barreto

“Com o corpo ereto, pés juntos e paralelos, braços pendentes ao longo do corpo e palmas das mãos voltadas para frente.” (CALAIS-GERMAIN, 2010, P.7)

Para facilitar ainda mais o estudo, considera-se três planos, nos quais os movimentos são realizados. O primeiro é o plano Sagital, que divide o corpo em metades direita e esquerda.

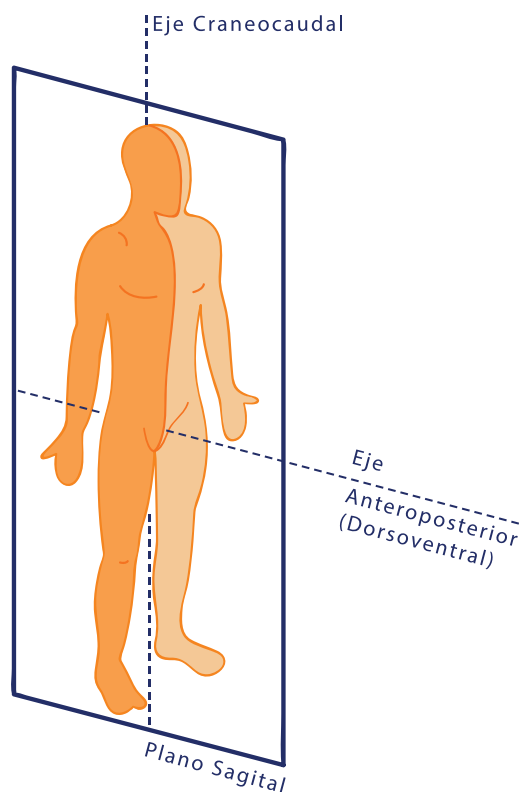


Ilustração: Vanessa Barreto

Os movimentos que ocorrem neste plano são a *flexão* e a *extensão*. A flexão aproxima o membro em questão do centro do corpo, partindo de 0 grau (a posição anatômica). Geralmente a região que se move é levada para frente. Na extensão acontece o contrário. A região que se move se afasta do centro do corpo e, geralmente é levada para trás. Na imagem ao lado, por exemplo, vemos que uma das articulações do quadril da bailarina está em flexão e a outra em extensão, lembrando sempre que consideramos a posição anatômica como referência.



Flexão e Extensão no balé
Fonte: <https://pixabay.com/en/ballet-don-quixote-ballerina-895059/>

O segundo plano de movimento é o plano frontal, que também pode ser chamado de plano coronal. Ele divide o corpo em porções anterior (a parte da frente) e posterior (a parte de trás).

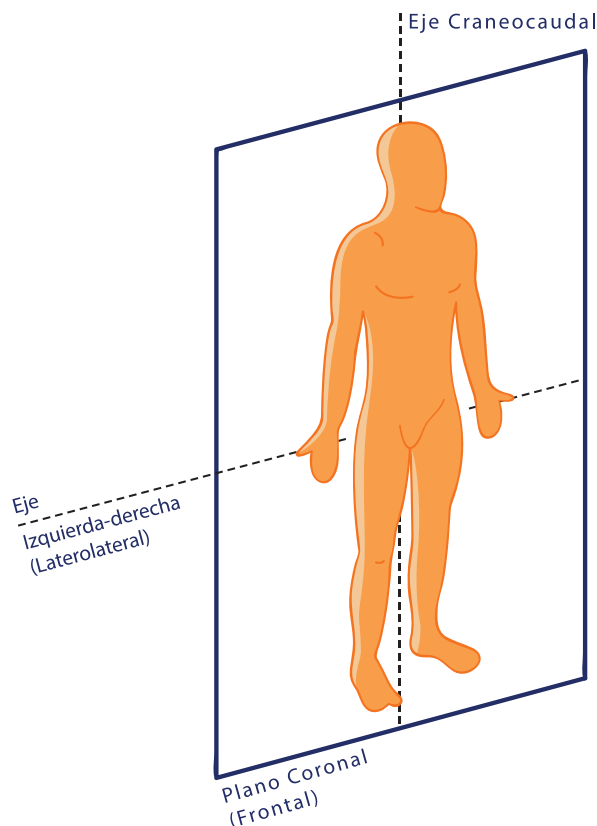



Ilustração: Vanessa Barreto

Os movimentos realizados neste plano são laterais, a *abdução* e a *adução*. Vamos imaginar uma linha que passa longitudinalmente pelo centro do corpo. Ela é a linha *mediana*. Na abdução, a região que se move se afasta lateralmente da linha mediana. Já na adução a região que se move se aproxima da linha mediana.

Na imagem ao lado, para saltar com os braços e pernas abertos a menina realiza a abdução das articulações do ombro e do quadril. Sendo assim, se quisesse fechá-los a partir desta posição, ela teria que realizar a adução destas articulações.



Linha Mediana

Fonte: <https://pixabay.com/en/girl-sea-beach-summer-jumping-1494768/>



Conceito

Em anatomia, dizemos que quanto mais afastado o segmento está da linha mediana mais **lateral** ele é e, quanto mais próximo, mais **medial**. Por exemplo: quando estamos na posição anatômica vemos que nossos braços são laterais em relação ao nosso quadril, que é medial em relação a eles.

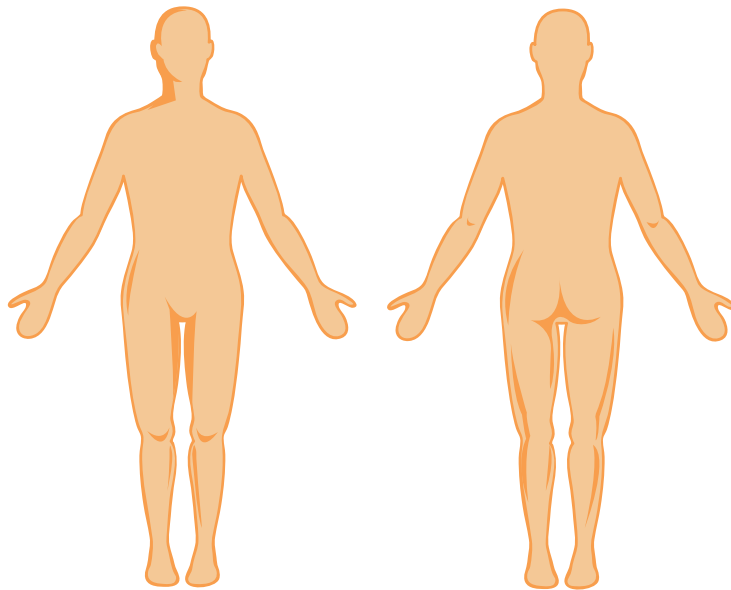


Ilustração: Vanessa Barreto

O terceiro e último plano é o plano transversal ou horizontal. Ele divide o corpo em porção superior e inferior.

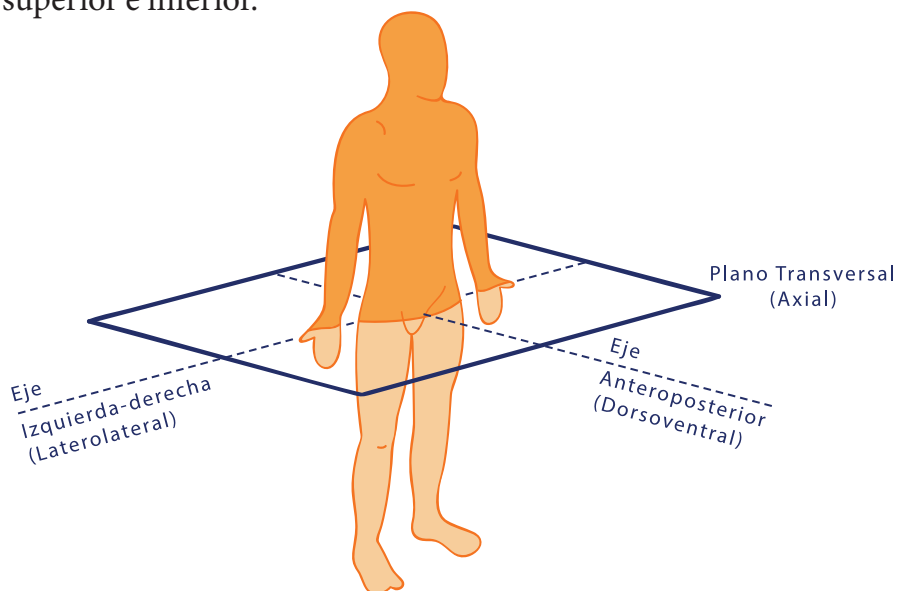


Ilustração: Vanessa Barreto

Os movimentos realizados neste plano são a *rotação lateral* (para fora) e a *rotação medial* (para dentro).



Rotação Lateral

Fonte: <https://pixabay.com/en/rainbow-feet-happy-happiness-foot-670756/>



Rotação Medial

Fonte: <https://pixabay.com/en/toes-summer-sand-capri-sandals-382741/>

No entanto...

Ai meu Deus, lá vêm as exceções!

Existem alguns movimentos que fogem à regra geral.

Plano sagital

Joelho

Na flexão a região que se move é levada para trás (o movimento de dobrar o joelho) e na extensão para frente (esticando o joelho), contrariando o que vimos na anteriormente.

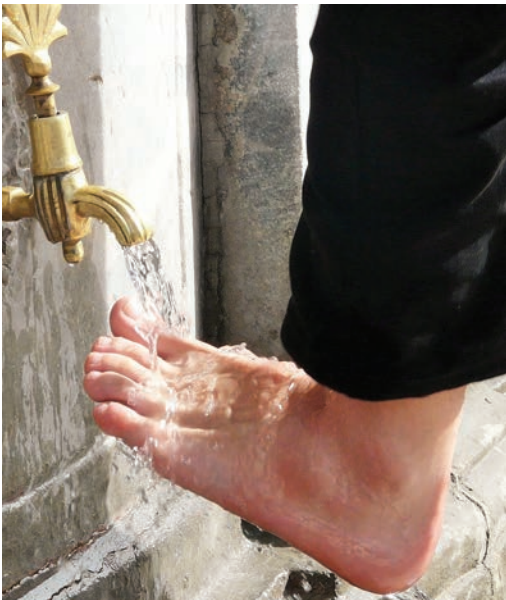

Flexão do Joelho

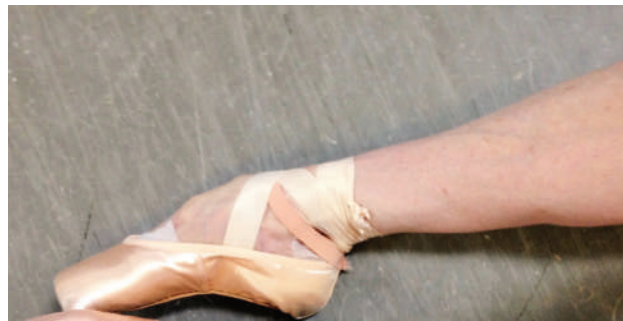Fonte: <https://pixabay.com/en/ice-skating-dancing-competition-583963/>

Tornozelo

Chamamos os movimentos (realizados no plano sagital) desta articulação de *flexão dorsal* (ou *dorsiflexão*) e *flexão plantar*:



Flexão Dorsal (ou dorsiflexão)
Fonte: <https://pixabay.com/en/washing-ritual-foot-care-64793/>



Flexão Plantar
Fonte: <https://pixabay.com/en/ballet-pointe-feet-satin-ribbons-1584578/>

Plano frontal

Tronco e pescoço

Para o tronco e o pescoço os movimentos no plano frontal são chamados de *flexão* ou *inclinação lateral*.



Inclinação lateral

Fonte: <https://pixabay.com/en/active-athletic-exercise-female-84646/>

Plano transversal

Os movimentos do antebraço neste plano são chamados de *pronação*, quando viramos a palma da mão para baixo ou em direção à linha mediana e *supinação*, quando fazemos o contrário.

Os pés também realizam a pronação(levantando a margem medial) e a supinação (levantando a margem lateral). No entanto, o mais frequente é associarmos movimentos nos três planos, formando a *inversão* (adução+ supinação+ flexão plantar) na qual voltamos a planta do pé para dentro, E a *eversão* (pronação+ dorsiflexão + abdução) no qual a planta do pé volta-se para fora:



Nesta figura o pé que está por cima realiza a *inversão*.

Fonte: <https://pixabay.com/en/stairs-feet-stand-wait-woman-932805/>

Hora da prática!



Atividade

Talvez você esteja se perguntando:
E agora? Como vou decorar tudo isso?
A boa notícia é que você não precisa decorar.

No estudo da Cinesiologia a melhor forma de aprender é se movimentando. Sendo assim, propomos ao longo deste material didático algumas **atividades práticas** que vão ajudar você a compreender e utilizar estes termos, de modo que eles passem a fazer parte do seu vocabulário.

- 1 - Releia a seção 1.2, sobre os planos de movimento e ações articulares. A longo de sua leitura experimente movimentar diferentes partes do corpo realizando e identificando estas ações. Faça esta atividade para os três planos e também para as exceções.
- 2 - Escolha um dos planos e identifique suas respectivas ações e exceções. Coloque uma música relaxante da qual você goste. Feche seus olhos e faça algumas respirações profundas, voltando sua atenção para seu corpo e, para o local onde você está.
- 3 - Deixe seu corpo se movimentar ao som da música, a partir do plano e das ações que você escolheu. Descubra novas possibilidades para estas ações: varie níveis (baixo, médio e alto), velocidade e intensidade do movimento, salte... Seja criativo! Permita-se dançar a partir do estudo que estamos fazendo!
- 4 - Repita a atividade acima para os outros dois planos e, suas respectivas ações e exceções.

1.3 - Generalidades

Como dissemos anteriormente, vamos precisar fragmentar o corpo para estudá-lo. Nesta seção veremos algumas generalidades sobre dois dos quatro sistemas (esquelético, articular, muscular e nervoso) que compõem o aparelho locomotor.

O Sistema Esquelético

O esqueleto é como uma armadura, que sustenta e dá forma ao nosso corpo, permite a nossa locomoção e protege os nossos órgãos internos. Além disso, nossos ossos armazenam sais minerais como o Cálcio, além de terem função *hematopoiética*, ou seja, serem responsáveis pelo suprimento contínuo de novas células sanguíneas, que são produzidas na medula óssea.

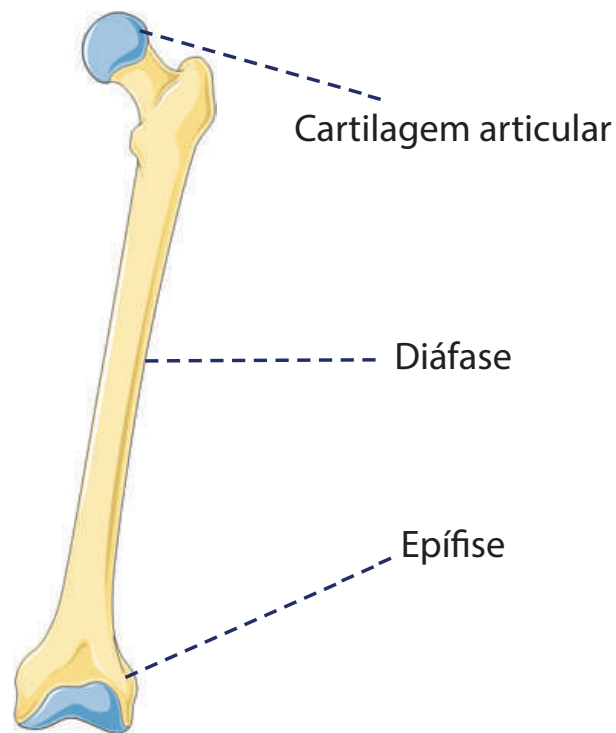
Os ossos são compostos por 2/3 de minerais e 1/3 de componentes orgânicos. Assim, eles possuem simultaneamente rigidez e elasticidade. Existem vários tipos de ossos que variam de acordo com sua forma, função ou localização, mas ao invés de vê-los agora, os mostraremos a medida que os formos estudando. Neste momento vamos nos deter apenas nos ossos longos, devido à sua estrutura peculiar.

Arquitetura dos Ossos Longos

Os ossos longos são constituídos de duas extremidades, as *epífises*, e um corpo alongado, a *diáfise*. A epífise constitui a cabeça esponjosa do osso, com o tecido ósseo organizado em *fibras trabeculares* (dispostas em filamentos cruzados como em uma esteira de palha), que seguem as linhas de transmissão de forças. As epífises são recobertas por cartilagem articular.

A Diáfise é o corpo oco do osso por onde passa a medula (amarela e gordurosa em adultos, vermelha em crianças). Diferente da epífise ela é constituída de osso compacto.

O osso (à exceção da cartilagem articular) é recoberto por uma membrana fibrosa, o perióstio, que o protege, serve como ponto de fixação para os músculos e contém vasos sanguíneos que o nutrem.



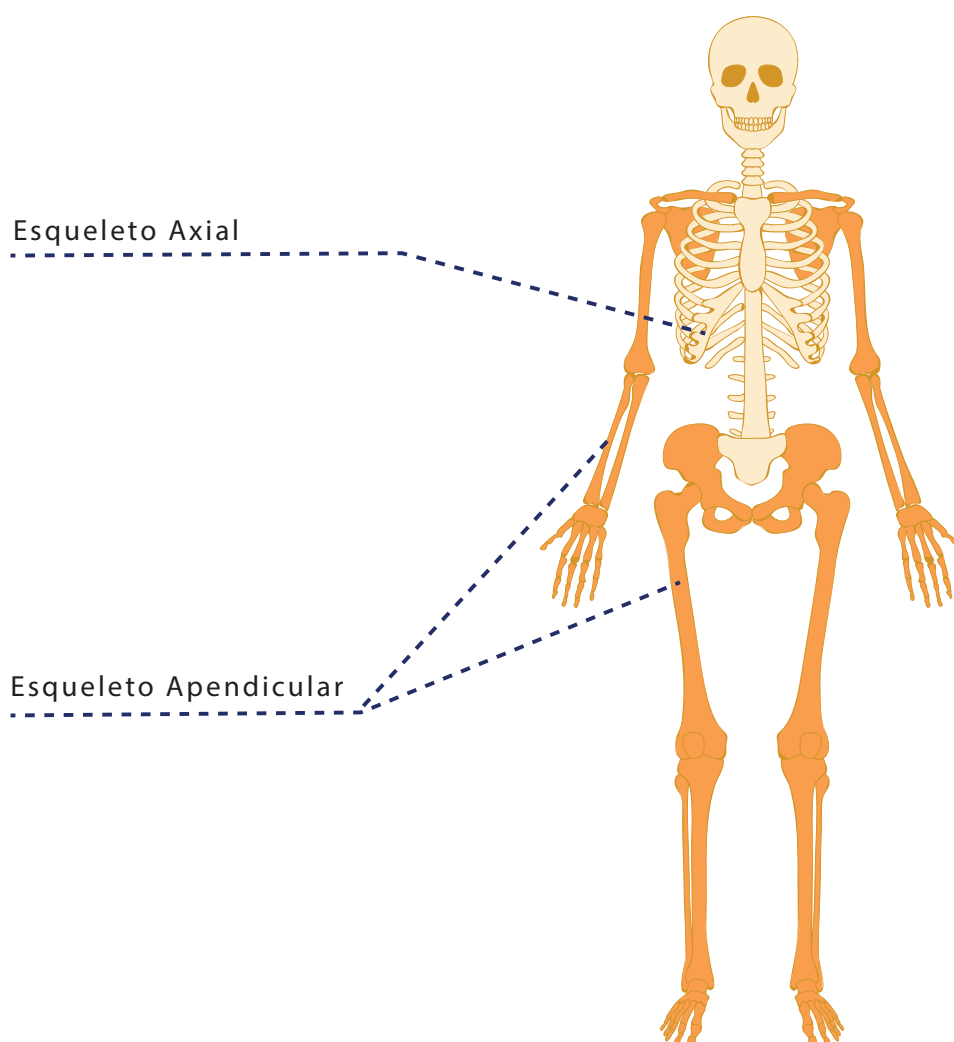
Cartilagem, diáfase e epífise

Fonte: Servier Medical Art

(modificado com indicações da autora, e aplicadas por Edna Laize)

Nas crianças as epífises se encontram “abertas”: há uma região cartilaginosa entre elas e a diáfase, denominado metáfise (quando nascemos, apenas as metáfises estão presentes; as epífises vão se formando a medida que crescemos). Com o passar dos anos a metáfise é paulatinamente substituída por tecido ósseo, em um processo de calcificação da cartilagem, até desaparecer por volta dos 21 anos, quando se completa o crescimento (esta idade varia muito de pessoa para pessoa e está relacionada a vários fatores como hereditariedade, nutrição e outros). Este processo de ossificação, chamado de endocondral, é acelerado na puberdade devido à ação hormonal, uma das razões pelas quais observamos nesta fase o famoso “estirão”. Nas meninas ele ocorre entre o início do crescimento das mamas e a primeira menstruação e nos meninos se inicia um pouco mais tarde. Se você observar um grupo de adolescentes do sexto ou sétimo ano do ensino fundamental, verá que as meninas são, em sua maioria, mais altas e desenvolvidas que os meninos. A ossificação endocondral pode ser acelerada pela sobrecarga de exercícios, em especial exercícios de força como a musculação. Isto pode acarretar diversos problemas e, um deles é a baixa estatura, já que as epífises se “fecharão” mais cedo do que seria potencialmente possibilitado pelas características do corpo. Por esta razão o professor de dança que trabalha com crianças e adolescentes deve estar atento para não sobrecarregar seus alunos em frequência, volume e intensidade de treinamento.

O esqueleto humano é formado por 206 ossos. Ele é dividido em esqueleto axial composto pelos ossos da cabeça, pescoço e tronco e esqueleto apendicular, composto pelos membros superiores (MMSS) e inferiores (MMII). Eles se unem através da cintura escapular e da cintura pélvica. Nossos ossos não são lisos. Eles apresentam um grande número de protuberâncias, depressões e cavidades chamados acidentes ósseos, que como veremos ao longo de nossos estudos são muito importantes para, dentre outras funções a fixação de tecidos como ligamentos e tendões. Eles também, principalmente no caso dos ossos longos, não são totalmente retilíneos, apresentando curvaturas que possibilitam a melhor distribuição de forças e absorção de impacto.



Esqueletos Axial e Apendicular

Ilustração: Vanessa Barreto

Hora da prática!

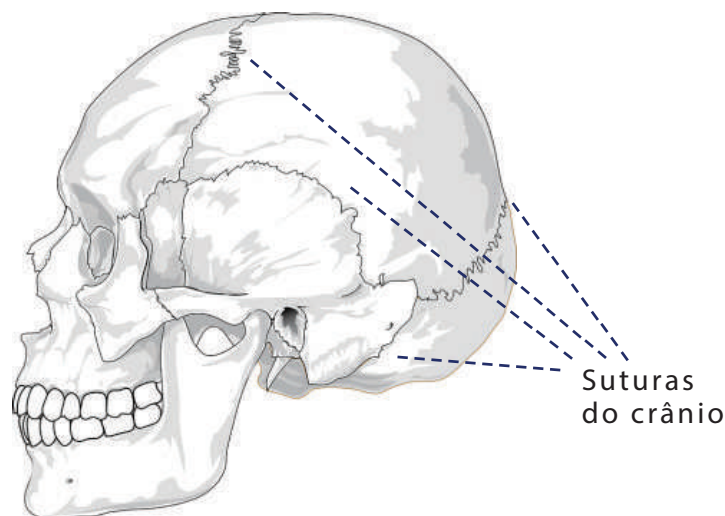


Atividade

Experimente (sem olhar a figura acima), desenhar seu esqueleto. Utilize não apenas a sua memória, mas informações obtidas através do toque. Você vai se surpreender ao notar que podemos palpar uma grande parte do esqueleto! Desenhe seu esqueleto visto de frente e costas. Depois compare com a figura de nosso módulo de estudo e identifique as similaridades e diferenças entre seus desenhos e as imagens!

O Sistema Articular

Os ossos são unidos entre si por meio de juntas, chamadas articulações. Elas podem ser classificadas de acordo com a maior ou menor mobilidade. Sendo assim, articulações fibrosas que possibilitam pouco ou nenhum movimento são chamadas de sinartroses. Exemplos de sinartroses são as suturas do crânio.

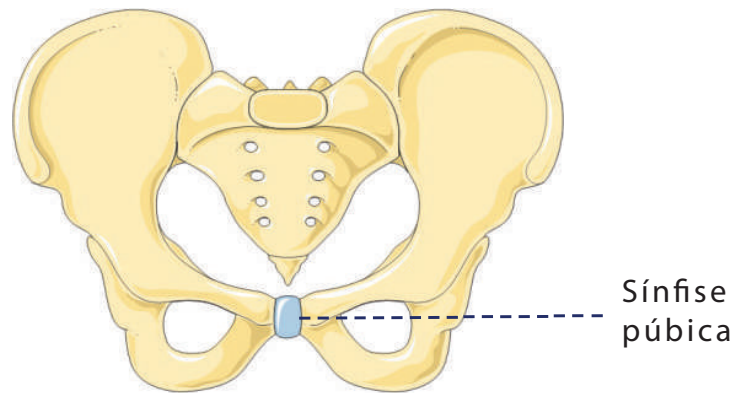


Suturas do crânio

Fonte: <https://pixabay.com/en/skull-cracked-head-skeleton-side-31060/>

(modificado com indicações da autora, e aplicadas por Edna Laize)

Articulações cartilaginosas são chamadas de *anfiartroses*. Elas permitem pequenos movimentos e nelas, a união dos ossos se dá por meio de cartilagem *hialina* (remanescente do esqueleto embrionário) ou através de discos de *fibrocartilagem*. A sínfise púbica é um exemplo de anfiartrose.

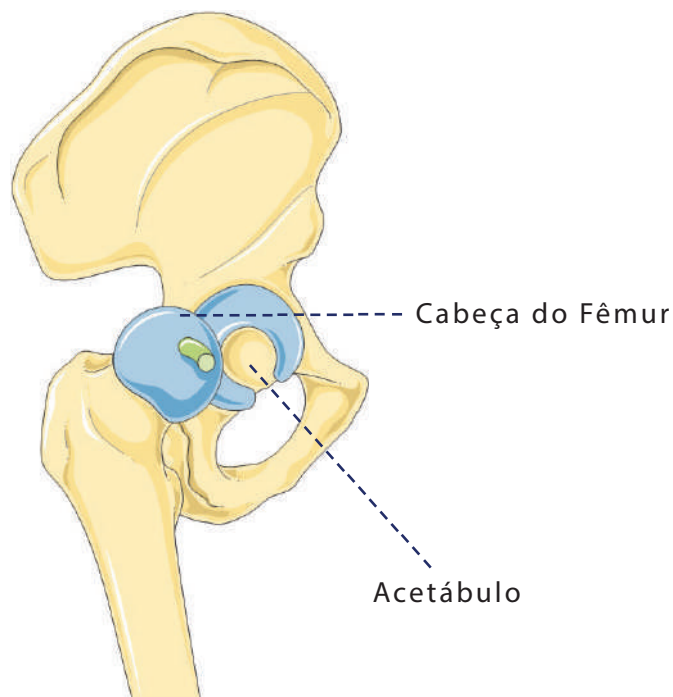


Sínfise púbica

Fonte: Servier Medical Art

(modificado com indicações da autora, e aplicadas por Edna Laize)

Finalmente, chegamos às *diartroses* ou *articulações sinoviais*. Elas são as articulações mais móveis e numerosas do corpo. Em uma articulação sinovial, “as duas partes ósseas que entram em contato têm uma forma que lhes permite ajustar-se uma sobre a outra, bem como mover-se uma sobre a outra” (CALAIS GERMAIN, 2010, 14). Estas partes ósseas são recobertas por *cartilagem articular* e chamadas de *superfícies articulares*. Na articulação do quadril (coxo-femoral) por exemplo, uma parte (a cabeça do osso fêmur) tem a forma de uma esfera enquanto a outra (o acetábulo da pelve) tem a forma de uma cavidade que acomoda esta esfera:



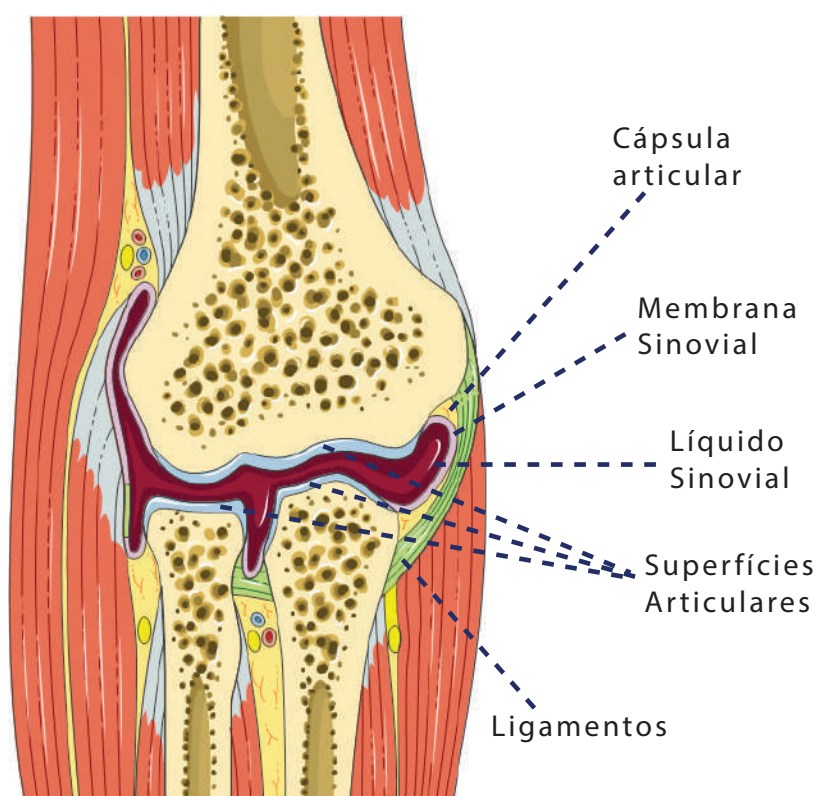
Fêmur e Acetábulo

Fonte: Servier Medical Art

(modificado com indicações da autora, e aplicadas por Edna Laize)

Em volta das superfícies articulares está a *cápsula articular*, uma estrutura fibrosa de ligamentos articulares que transforma a articulação em uma “câmara vedada” (CALAIS GERMAIN, 2010,17). Ela é recoberta (por dentro) de uma membrana, a *membrana sinovial*, que secreta a *sinóvia*. Este líquido preenche a *cavidade articular*, lubrificando as superfícies articulares e, portanto facilitando o movimento. O líquido sinovial também é responsável pela nutrição da cartilagem articular. A cápsula articular é geralmente reforçada por *ligamentos* formados por fibras colágenas, que unem dois ossos adjacentes. Os ligamentos são maleáveis e flexíveis, o que confere liberdade de movimento às articulações. No entanto, são também fortes, resistentes e inelásticos para que não cedam à ação de forças.

Articulação do Cotovelo



Articulação do cotovelo

Fonte: Servier Medical Art

(modificado com indicações da autora, e aplicadas por Edna Laize)

Os ligamentos são ricos em receptores nervosos sensíveis que percebem e transmitem permanentemente ao cérebro, informações de movimento, velocidade, intensidade e posição da articulação, além de eventuais estiramentos e dores. O cérebro responde com ordens motoras aos músculos, completando o que chamamos de *sensibilidade proprioceptiva*. (CALAIS GERMAIN, 2010). É sempre bom lembrarmos, no entanto, que

não se trata de um simples sistema de “pergunta e resposta”. Estas “conversas” entre o sistema articular e o sistema nervoso acontecem rápida e simultaneamente (MACHADO, 2011), reforçando a compreensão do corpo como sistema integrado.



Conceito

É muito comum ouvirmos que determinada pessoa “torceu” o tornozelo. Na verdade trata-se de um **entorse**, lesão produzida por um movimento excessivo, na qual há um rompimento parcial dos ligamentos. Este rompimento pode ser desde microscópico (entorse de grau I) até total (entorse de grau III). No componente **Laboratório de Cinesiologia II** estudaremos as lesões mais comuns na dança e nos aprofundaremos no estudo dos entorses.

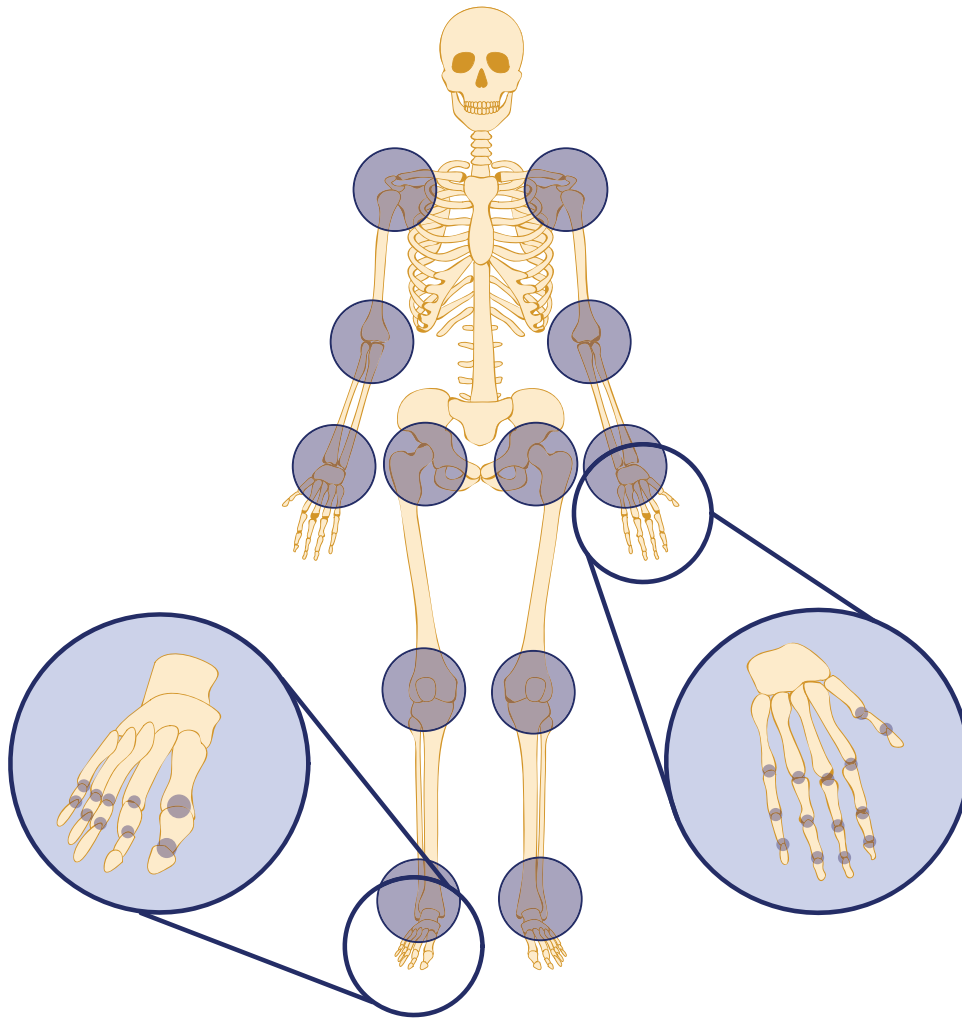
1.4 - Estruturas Axiais – Esqueleto e Articulações

Como vimos na seção 1.3, o esqueleto é dividido em esqueleto axial e esqueleto apendicular. O esqueleto axial compreende a cabeça, a coluna vertebral as costelas e o esterno.



Conceito

Veremos ao longo do estudo, além dos termos lateral e medial, os termos **proximal** e **distal**. Um segmento é proximal em relação a outro quando está mais próximo da cabeça. Se estiver mais afastado ele é distal. Exemplo: o cotovelo é proximal em relação ao joelho, mas distal em relação ao ombro.



Esqueleto e articulações

Ilustração: Vanessa Barreto

1.4.1 – A Cabeça

A cabeça é formada por um grande número de estruturas, advindas de vários sistemas como o esquelético, o muscular, o nervoso, o digestório, etc. Neste componente curricular vamos investigar os ossos e articulações do crânio, e como se dá sua relação com a coluna vertebral.

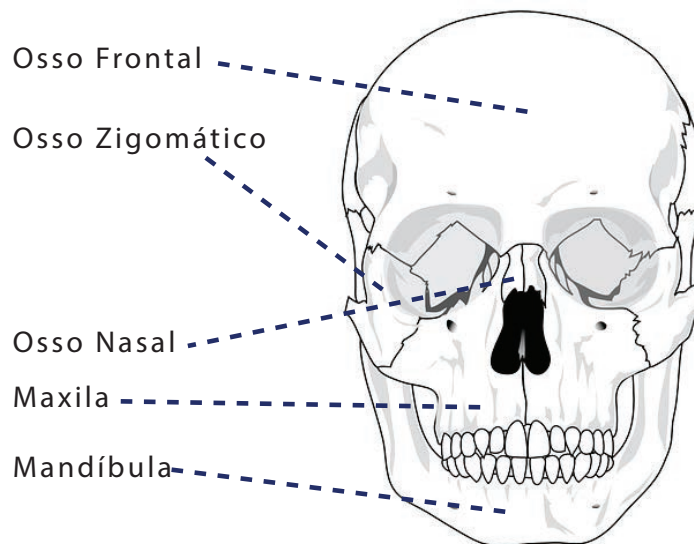
O crânio é formado por uma série de ossos divididos em duas partes:

O *neurocrânio* (caixa craniana) envolve o cérebro, as meninges, e as porções proximais dos nervos cranianos e vasos sanguíneos.

O *viscerocrânio* é constituído por 14 ossos que formam as órbitas oculares, as cavidades nasais, e incluem o maxilar e a mandíbula.

Vamos nos ater aqui aos ossos do neurocrânio e a alguns ossos externos do viscerocrânio, que dão forma à cabeça.

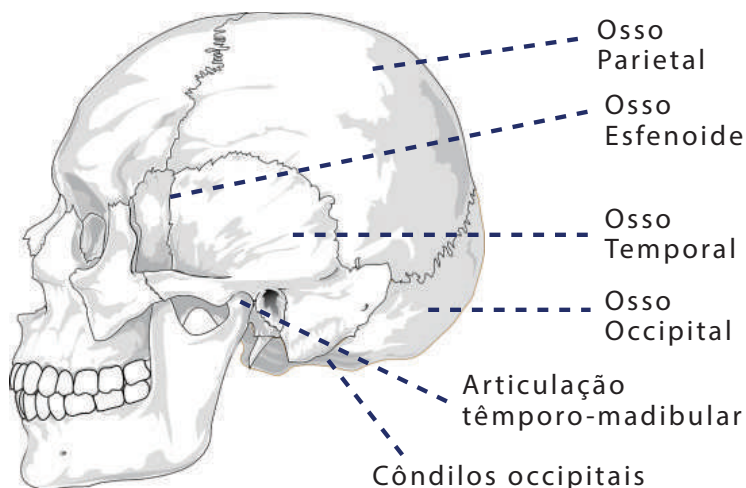
Na parte da frente da cabeça, estruturando nossa face vamos destacar os seguintes ossos:



Crânio frente - ossos

Fonte: <https://pixabay.com/en/skull-human-diagram-teeth-anatomy-31057/>
(modificado com indicações da autora, e aplicadas por Edna Laize)

Como podemos ver na imagem, estes ossos parecem ter sido costurados uns aos outros. São as *suturas*, articulações fibrosas ou sinartroses. Vistas de cima elas se parecem com rios, que dão estabilidade aos ossos cranianos, exigindo assim um mínimo de músculos para mantê-los seguros (OLSEN, 2004). Podemos observar as suturas também na vista lateral do crânio. No entanto há aí também a articulação têmporo-mandibular, entre a mandíbula e o osso temporal, que é sinovial, nos permitindo, dentre outros movimentos, abrir a boca.



Crânio lateral - ossos

Fonte: <https://pixabay.com/en/skull-cracked-head-skeleton-side-31060/>
(modificado com indicações da autora, e aplicadas por Edna Laize)

Podemos observar na imagem acima duas protuberâncias no osso occipital, chamadas *côndilos occipitais*. Estes acidentes ósseos possibilitam que a cabeça se articule com a coluna vertebral. Outro acidente ósseo importante do occipital é melhor visualizado na parte de dentro do osso: é o *forame magno*, abertura por onde passa a medula espinhal.

Hora da prática!



Atividade

Vamos começar nossa prática pelo occipital?

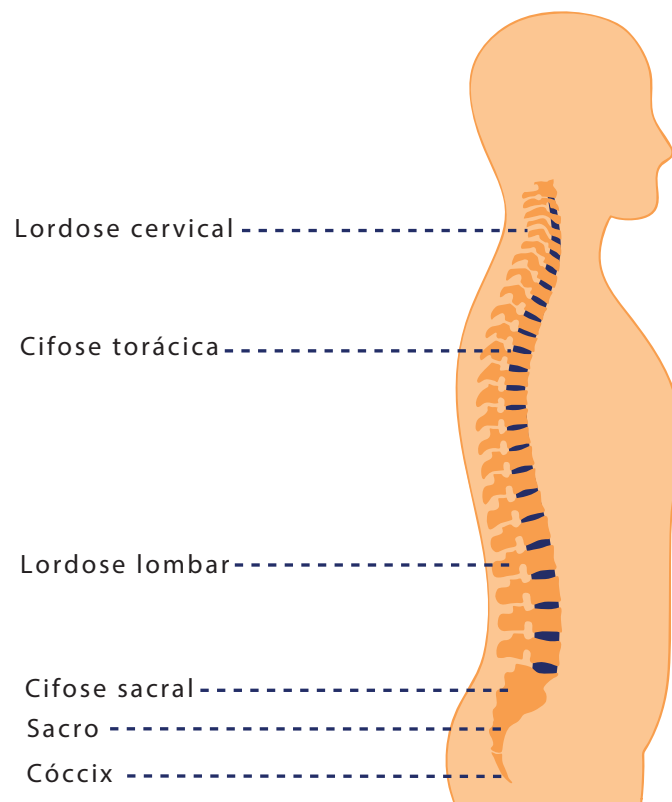
- 1 - Sente-se em uma posição confortável realize algumas respirações profundas, voltando sua atenção para si e para o local onde você está.
- 2 - Com as pontas dos dedos médios e indicadores, toque a base de sua cabeça. Você será capaz de identificar duas protuberâncias, onde sua cabeça encontra com o pescoço. São os *côndilos do occipital*. Mantenha seus dedos aí e realize alguns movimentos com a cabeça, pressionando levemente o local. Você será capaz de perceber o movimento da coluna se articulando com a cabeça.
- 3 - Agora passe a explorar com as mãos toda a cabeça e a face. Com base nas imagens das páginas anteriores você conseguirá palpar os ossos da face e, ainda que não consiga sentir as suturas, poderá começar a identificar, em sua cabeça, onde os ossos estão posicionados. Procure dizer os nomes dos ossos em voz alta, se não souber consulte as imagens acima.
- 4 - Por fim vamos explorar os movimentos da mandíbula, através da palpação da articulação têmporo-mandibular. Primeiro vamos palpar o osso como um todo, desde a região próxima às orelhas até o queixo. Use sua criatividade e explore toda a extensão da mandíbula, identificando protusões e cavidades. Bem perto do meio de suas orelhas, alinhada com seu nariz, você conseguirá sentir uma protusão mais expressiva. Esta é a região da ATM. Mantendo seus dedos aí explore os movimentos da mandíbula: abrir e fechar a boca, deslizar o queixo para frente e para trás, etc. Você conseguirá sentir mudanças na articulação à medida que se move.

1.4.2 - A Coluna Vertebral

Os movimentos da cabeça como um todo, que você realizou na prática anterior, são possíveis por que nosso crânio se articula com nossa coluna. Ela é uma haste óssea, formada por 33 ossos chamados *vértebras*, entre as quais estão posicionados discos de fibrocartilagem, chamados *discos articulares*. As vértebras estão divididas em quatro grandes regiões: *cervical* (7 vértebras), *torácica* (12 vértebras), *lombar* (5 vértebras) e *sacroccígea* (5 vértebras sacrais e cerca de 4 coccígeas). A forma da vértebra apresenta algumas variações de região para região como notaremos ao longo de nosso estudo.

Formando a base da coluna vertebral temos um osso em forma de pirâmide triangular que é constituído através da fusão de cinco vértebras. Este osso é o *Sacro*. Ele se articula com a região lombar e também com a pelve. Na base há um pequeno osso, que é resultante da fusão de três a cinco vértebras, chamado *Cóccix*.

Podemos observar na imagem abaixo que a coluna apresenta curvas naturais, no plano sagital, fundamentais para a manutenção da postura e a distribuição das forças às quais a coluna é submetida. (HAAS, 2011). As curvaturas cervical e lombar são convexas ventralmente, ou seja, se deslocam para frente no sentido ventral ou anterior do corpo. Elas se chamam *lordoses*. A torácica e a sacral são côncavas ventralmente (deslocam-se para trás) e se chamam *cifoses*.



Coluna vertebral

Ilustração: Vanessa Barreto

Hora da prática!



Atividade

1 - Peça a um amigo ou a alguém de sua família para fotografar você com seu celular ou câmera, de corpo inteiro, mas de perfil. O ideal é você usar um traje de banho, para que seu corpo fique bem visível. Observe as curvaturas de sua coluna e identifique as quatro regiões. Tente perceber as diferenças nas curvaturas, se estão mais ou menos acentuadas.

2 - Peça a seus amigos ou familiares que fiquem em pé, de perfil em relação a você. Observe as curvaturas das colunas de seus "modelos", identificando as regiões, as curvaturas e particularidades de cada uma.

Foco na Dança!



Comentário

Independente da modalidade de dança que você pratique, é muito importante preservar as curvaturas da coluna, buscando o que chamamos de **coluna neutra**. Conforme aponta Haas, "a alteração das curvaturas para o posicionamento do corpo causa estresse excessivo nos discos e atividade muscular desnecessária para manter este desalinhamento." (2011, 19).

Sendo assim propomos que você realize, sempre que puder, o exercício abaixo, que vai ajudá-lo a se conscientizar de sua postura, buscando e mantendo o alinhamento da coluna. Ele também pode ser uma ferramenta para que você auxilie seus alunos. Nas primeiras vezes você pode realizá-lo com o auxílio de um espelho mas, o ideal é que, com a prática, você seja capaz de utilizar as sensações internas como guia, sem a necessidade da visão.

1 - Deite-se no chão de barriga para cima (chamamos esta posição de *decúbito dorsal*), com os joelhos dobrados, pés no chão e braços relaxados ao longo do corpo. Faça algumas respirações profundas, voltando sua atenção para si e para o local onde está.

2 - Inspire e, na expiração tente “grudar” toda a sua coluna no chão. Você observará que sua pelve será ligeiramente projetada para cima e, seus joelhos tenderão a dobrar-se. Este movimento da pelve é denominado *retroversão*.

3 - Volte à posição inicial e inspire novamente. Desta vez, na expiração, você vai afastar a região lombar do chão, “arreblando” o bumbum. A pelve realizará o movimento de *anteversão*, ou seja, será projetada para baixo, com o sexo indo em direção ao chão.

4 - Volte à posição inicial. Com o auxílio dos músculos abdominais, mantenha a sua cintura ligeiramente afastada do chão, de modo que você consiga deslizar os dedos, mas não a mão inteira por baixo dela. Seus ombros também devem estar ligeiramente afastados do chão. Caso estejam muito afastados use os músculos das costas para aproximá-los do chão. Se estiverem totalmente no chão você deve levantá-los alguns milímetros. Se sua cervical estiver alinhada corretamente, você conseguirá deslizar sua mão, mas não o pulso, por baixo dela. Caso ela esteja muito afastada deslize seu queixo (um pouquinho apenas) para baixo, em direção ao queixo. Se ela estiver muito próxima do chão você pode projetar o queixo um pouco para cima. Você agora está com a coluna na posição neutra.

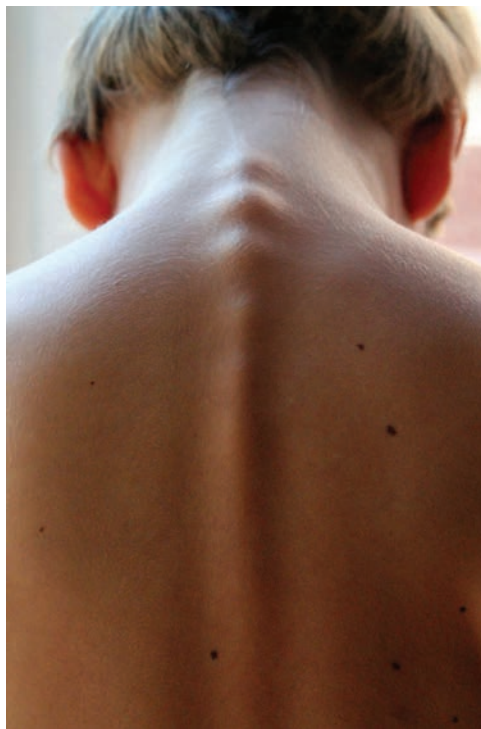
À medida em que for realizando este exercício você notará que, quando modificamos a posição de uma região as outras também são afetadas. Isso acontece por que as regiões estão interconectadas e se movimentam de maneira interdependente. Quando estiver familiarizado com este exercício você pode realizá-lo também de pé.

ATENÇÃO!

Você não deverá sentir nenhum tipo de dor ao realizar esta prática. Caso sinta algum incômodo não continue. Se tiver dúvidas você pode entrar em contato com o tutor que poderá auxiliá-lo nesta investigação.

Estrutura da vértebra Típica

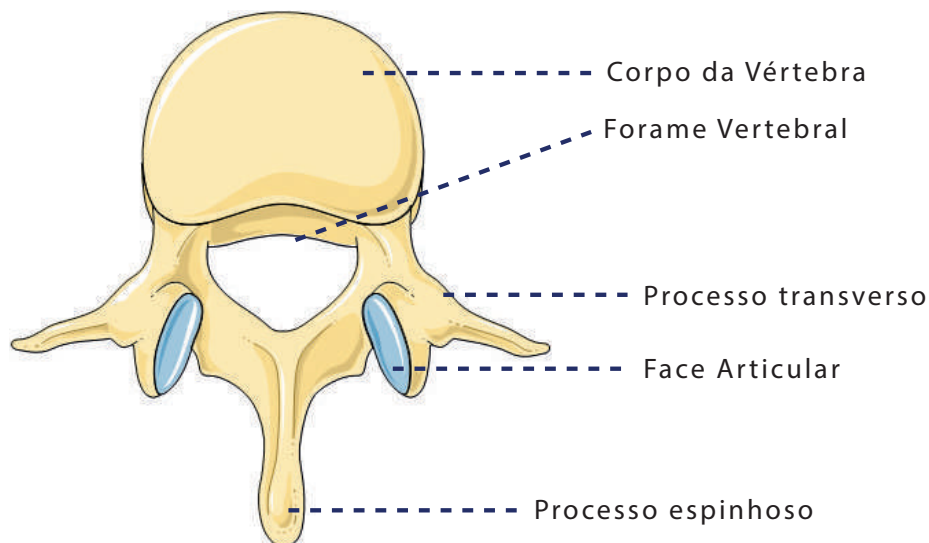
Na coluna, dizemos que as vértebras encontram-se empilhadas, ou seja, umas sobre as outras. Elas são sustentadas por um intrincado sistema de ligamentos e possuem *faces articulares superiores e inferiores*, localizadas em duas protuberâncias ósseas, os *processos articulares*. Outros acidentes ósseos importantes são os *processos transversos* (horizontais) e os *processos espinhosos* (perpendiculares à coluna). Os processos espinhosos de algumas vértebras cervicais e torácicas podem ser observados a olho nu quando inclinamos a cabeça para frente:



Processos espinhosos

Fonte: <https://pixabay.com/sk/photos/chrbtica/>

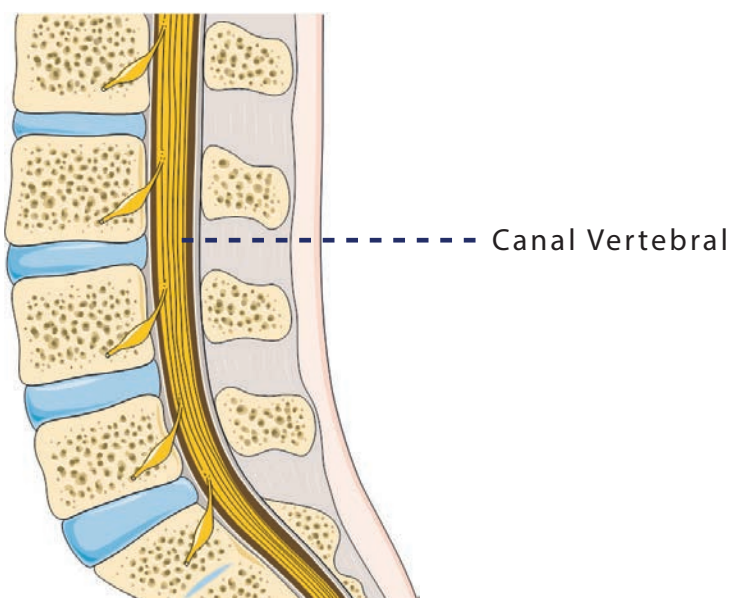
Todos os acidentes ósseos citados acima se localizam na parte posterior da vértebra, chamada *arco vertebral*. A parte anterior é maciça e mais ou menos cilíndrica e, se chama *corpo vertebral*. Quando unidos, o arco e o corpo vertebral determinam uma abertura, o *forame vertebral*.



Arco vertebral

Fonte: Servier Medical Art

(modificado com indicações da autora, e aplicadas por Edna Laize)



Canal Vertebral

Fonte: Servier Medical Art

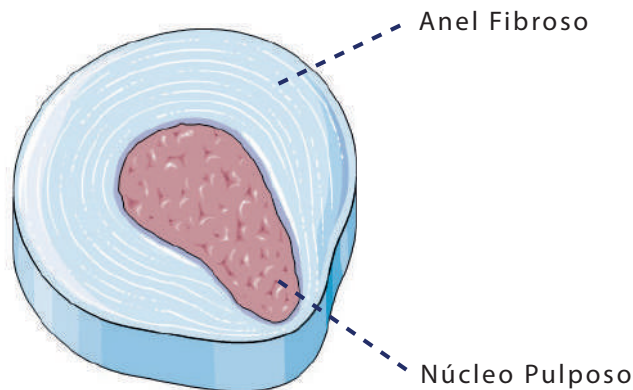
(modificado com indicações da autora, e aplicadas por Edna Laize)

O empilhamento das vértebras faz com que os diversos forames vertebrais formem o *canal vertebral*, por onde passa a medula espinhal, mais um fator que contribui para a importância de mantermos o alinhamento da coluna.

Entre dois corpos vertebrais encontra-se o *disco intervertebral*, que funciona como “um amortecedor feito para suportar as grandes pressões às quais são submetidas as vértebras” (CALAIS GERMAIN, 2010, 37). O disco é formado pelo *anel fibroso*, lâminas concêntricas de cartilagem fibrosa e por uma zona central de líquido gelatinoso, o *núcleo pulpos*. Podem ocorrer rupturas no anel fibroso, devido ao desgaste, idade, movimentos repetitivos realizados sem a preparação adequada ou sobrecarga.

Nestes casos a substância do núcleo pulposo migra, como se derramasse por entre as rupturas, alterando a forma do disco e causando protusões. São as famosas *hérnias de disco*.

Disco com Hérnia



Disco intervertebral

Fonte: Servier Medical Ar

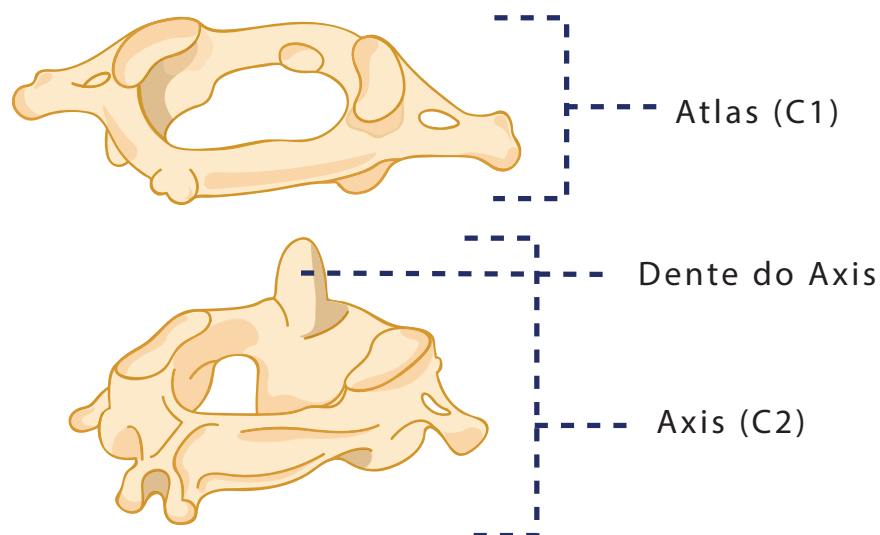
(modificado com indicações da autora, e aplicadas por Edna Laize)

Olha a exceção!

O Atlas e o Axis

As duas primeiras vértebras cervicais (C1 e C2) são consideradas atípicas, devido às suas características estruturais e funcionais peculiares. Elas são denominadas Atlas (C1) e Axis (C2) e sua forma permite a grande amplitude de movimentos da cabeça. O disco intervertebral não está presente entre elas.

O Atlas não possui corpo vertebral e sim, um arco vertebral superior e um inferior. O corpo vertebral do Axis é de tamanho reduzido e apresenta na parte superior um processo ósseo, o *Dente do Atlas ou Processo Odontoide*, com o qual ele se articula com Axis. Ambas as vértebras apresentam aberturas nos processos transversos através dos quais passam artérias e plexos, nervosos e venosos.



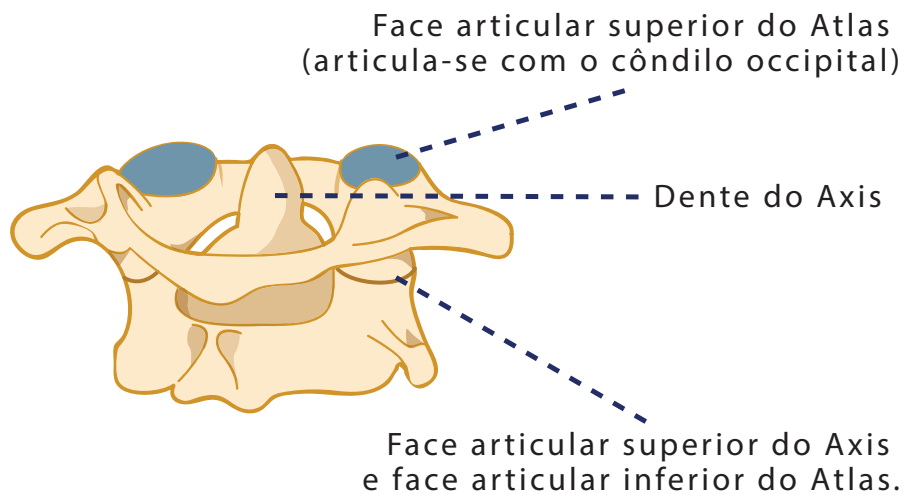
Atlas e Axis

Ilustração: Vanessa Barreto

Os movimentos de nossa cabeça são possibilitados pelas articulações entre o Atlas (C1) e o Axis (C2) e entre o Atlas e os *Côndilos do Occipital*. Entre C1 e C2 o dente do Axis forma um pivô. Este tipo de articulação se chama *trocoide*, e permite movimentos de rotação medial e lateral do Atlas e, com ele, do crânio. É ela que nos permite dizer “não” com a cabeça.

Entre a face articular inferior do Atlas e superior do Axis, existem articulações planas, que permitem movimentos de deslizamento de uma vértebra sobre a outra e com ela, do crânio. Ela é muito solicitada nos movimentos de cabeça em algumas danças orientais como a dança indiana e a dança do ventre.

Entre o Atlas e o Occipital temos articulações do tipo *condilar*, ou seja, uma das superfícies tem a forma de uma cavidade elipsoide (no caso a do Atlas) e a outra tem forma condilar ou ovoide (no caso o côndilo do Occipital). Ela permite movimentos de flexão, extensão (nos permitindo dizer sim com a cabeça, por exemplo) e inclinação lateral para os dois lados.



Caixa Torácica

Ilustração: Vanessa Barreto

Hora da Prática!



Atividade

1 - Sente-se em uma posição confortável e faça algumas respirações profundas, voltando sua atenção para si e para o local onde está.

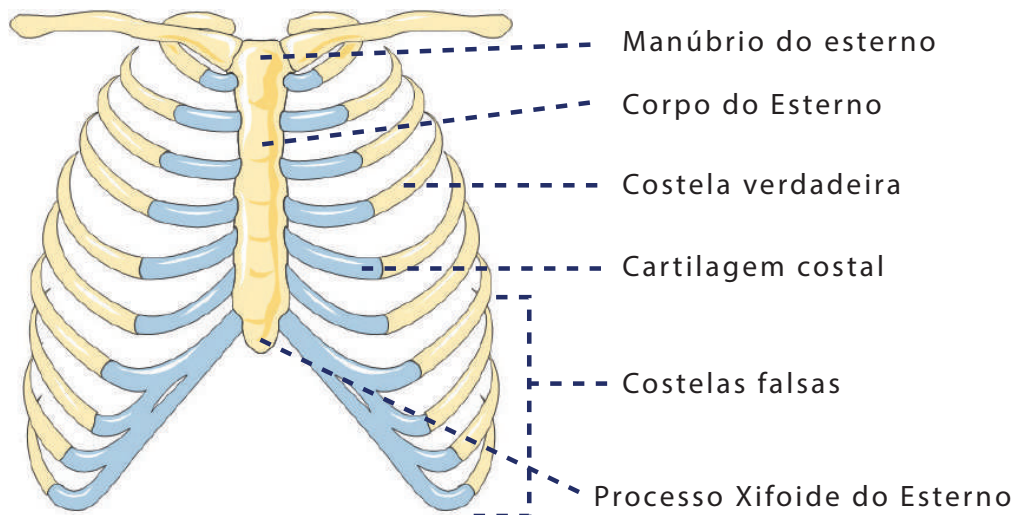
2 - Peça a seus amigos ou familiares que fiquem em pé, de perfil em relação a você. Observe as curvaturas das colunas de seus "modelos", identificando as regiões, as curvaturas e particularidades de cada uma.

1.4.3 - A Caixa Torácica

A caixa torácica é formada pelas vértebras torácicas na parte posterior e pelas costelas e pelo esterno na parte anterior. O esterno é um *osso plano*, que tem a forma de um punhal. Ele é composto de três partes, o *Manúbrio*, que se articula com a clavícula, o *Corpo do Esterno*, onde se inserem as costelas e o *Processo Xifoide*, na extremidade inferior.

Possuímos 12 pares de costelas, que são ossos alongados, achatados e curvos. Elas se unem ao esterno por cartilagens, denominadas *cartilagens costais*. As sete primeiras

costelas são chamadas *verdadeiras*, pois se unem diretamente ao esterno. As três seguintes se unem à sétima e são chamadas *falsas*. Esta é a região mais móvel das costelas. As duas últimas não possuem cartilagem e são chamadas de costelas *flutuantes*.



Caixa Torácica

Fonte: Servier Medical Art

(modificado com indicações da autora, e aplicadas por Edna Laize)

Conforme pontua Blandine Calais Germain, “ os movimentos das costelas estão ligados ao movimento da coluna torácica e vice-versa.” (2010,63). Sendo assim na flexão torácica elas se fecham anteriormente, enquanto que na extensão se abrem. Nas inclinações laterais os espaços intercostais se alargam de um lado e se estreitam do outro e, nas rotações um lado retrocede, enquanto o outro avança.

O posicionamento das costelas é muito importante na manutenção da postura e, varia muito nas diferentes abordagens de dança. O balé clássico solicita que elas deslizem como se fossem passar umas sobre as outras, ajudando no *alongamento axial*. Na dança flamenca é importante que o peito se projete para frente e que as costelas estejam mais abertas, estendendo ligeiramente a região torácica da coluna. A dança do ventre explora várias possibilidades de movimento no tronco, isolando a região através do trabalho muscular. Na dança afro brasileira realizam-se movimentos de flexão e extensão da região torácica, vigorosos e curtos, que solicitam uma acomodação rápida e eficiente das costelas.

Os movimentos globais da coluna

De modo geral a coluna realiza movimentos nos três planos, mas sua mobilidade varia de acordo com a região. A cervical é a região maior mobilidade e amplitude de movimentos.

Na torácica os movimentos de flexão e extensão são limitados pela caixa torácica e pelos processos espinhosos, trazendo menor amplitude de movimento a esta região.

A amplitude da rotação é decrescente, sendo bastante grande na cervical e menor na torácica. A lombar tem a rotação quase que totalmente limitada devido aos processos articulares, que são bastante sagitais (CALAIS GERMAIN, 2010).

A inclinação lateral existe nas três regiões, mas na torácica, é novamente limitada pelas costelas.

Foco na Dança!



Atividade

Sugerimos agora que você “ilustre” os parágrafos anteriores com seu corpo em movimento, e com a apreciação de vídeos. Porém vamos primeiro conhecer as costelas e o esterno um pouco melhor.

- 1 - Se você colocar suas mãos abaixo do peito, conseguirá sentir suas costelas. Mantenha suas mãos aí e, de olhos fechados, faça algumas respirações profundas, observando como a região se expande na inspiração e se retrai na expiração.
- 2 - Com as pontas dos dedos apalpe a região e tente identificar, na parte anterior, os limites inferiores da caixa torácica, onde estão a sétima costela e as costelas flutuantes.
- 3 - Agora repouse sua mão bem no centro de seu peito. Você perceberá uma superfície “dura” por baixo da pele. É o corpo do esterno. Deslize sua mão para cima, até sentir um afundamento na pele, próximo ao pescoço. Pronto, você chegou ao manúbrio!

Agora realize os movimentos globais da coluna no primeiro parágrafo tateando suas costelas e tentando perceber como elas se comportam durante o movimento. Depois, procure no youtube as abordagens de dança descritas na subseção sobre a caixa torácica, e observe como a coluna e a caixa torácica se comportam nestas abordagens.

UNIDADE TEMÁTICA

Cíngulos e os Membros Superiores
(MMSS) e Inferiores (MMII)

CAP 2

UNIDADE 2 – CÍNGULOS E OS MEMBROS SUPERIORES (MMSS) E INFERIORES (MMII)

Como pontuamos anteriormente nosso esqueleto está dividido entre axial e apendicular. Existem estruturas apendiculares que fazem a conexão entre nossos membros e nosso tronco. O conjunto destas estruturas é chamado de cingulo ou cintura e, possuímos dois: o cingulo do membro superior ou cintura escapular e o cingulo do membro inferior ou cintura pélvica.

2.1 – Os Membros Superiores (MMSS) e a Cintura Escapular

2.1.1 - O Cingulo do Membro Superior

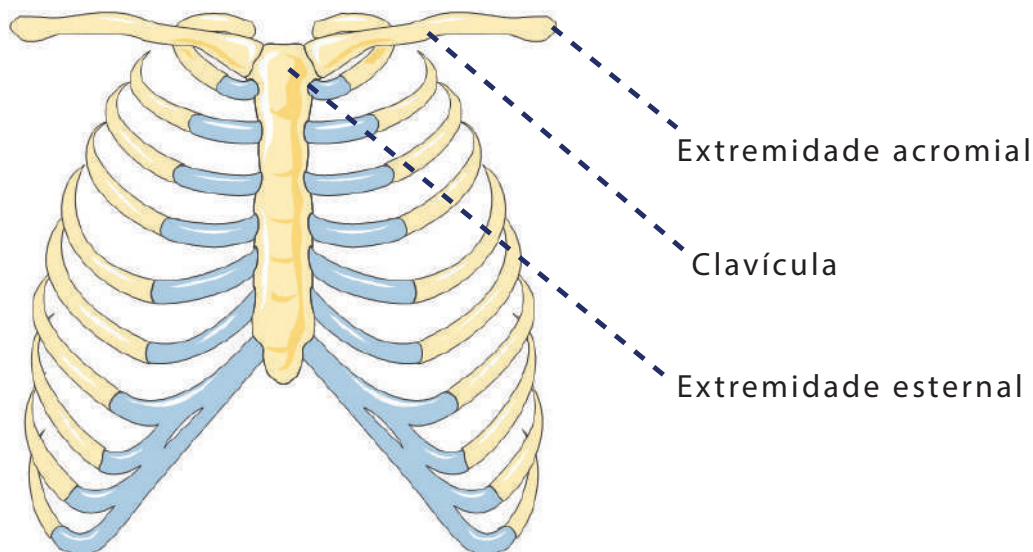
O Cingulo do Membro Superior ou cintura escapular compreende as clavículas (anteriormente), as escápulas (posteriormente) e o esterno (anterior e medianamente), bem como as respectivas articulações. O somatório das possibilidades de duas destas articulações possibilita que a escápula se desloque em várias direções sobre o tronco, o que acarreta a grande mobilidade que podemos observar em nossos ombros.



Atividade

Note que apesar de ser um osso do esqueleto axial, o esterno participa da cintura escapular. (CALAIS GERMAIN, 2010).'

A clavícula é um osso cilíndrico e alongado em forma de um “s” em itálico. Possui duas extremidades, a esternal (através da qual se articula com o esterno) e a acromial (através da qual se articula com a escápula).

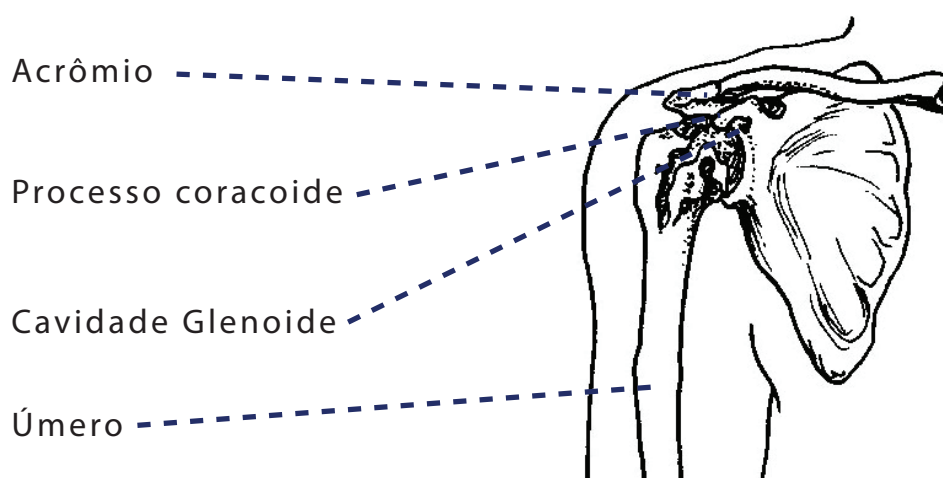


Caixa Torácica

Fonte: Servier Medical Art

(modificado com indicações da autora, e aplicadas por Edna Laize)

Já escápula é um osso plano e triangular com duas faces (axnterior ou costal e posterior), três ângulos (lateral superior e inferior) e três margens (superior lateral e medial). No ângulo lateral encontra-se a cavidade glenóide que possibilita a articulação com a cabeça do úmero, que é o osso do braço. Medialmente à cavidade glenoide está o processo coracóide, uma protuberância óssea que se origina na margem superior da escápula. Do ângulo lateral origina-se um processo ósseo laminar e triangular, que se articula com o a clavícula, chamado acrômio.



Ossos do braço

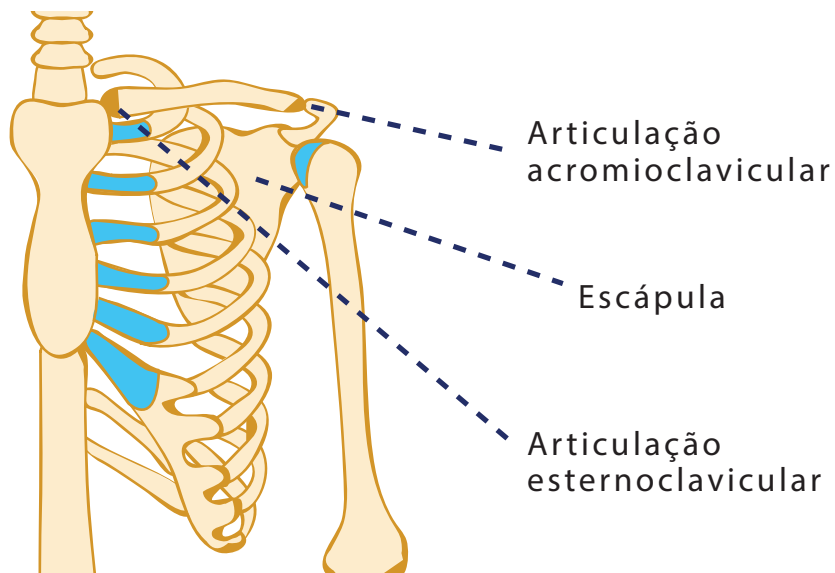
Fonte: <http://biodidac.bio.uottawa.ca/>

(modificado com indicações da autora, e aplicadas por Edna Laize)

Duas articulações do cingulo do membro superior contribuem muito para a mobilidade do ombro: A articulação esternoclavicular (entre o esterno e a clavícula), a articulação acromioclavicular (entre a clavícula e o acrômio da escápula).

A articulação esternoclavicular permite à clavícula os movimentos de recuo, quando deslizamos nossos ombros para trás e de avanço quando fazemos o contrário. Permite também movimentos de elevação ao aproximarmos o ombro da orelha e de depressão, ao afastá-los. Finalmente, ela permite a rotação da clavícula sobre seu próprio eixo longitudinal, ao realizarmos a circundução do ombro.

A outra extremidade da clavícula é chamada de acromial. Ela forma com o acrômio da escápula a articulação acromioclavicular. Que permite movimentos de “deslizamento e de abertura –fechamento do ângulo formado pelos dois ossos “ (CALAIS GERMAIN, 2010, 113). Sendo assim, como os dois ossos estão interligados, os movimentos da clavícula são produzidos automaticamente quando a escápula se movimenta, lá nas nossas costas.



Articulações e Escápula

Ilustração: Vanessa Barreto e Edna Laize



Atividade

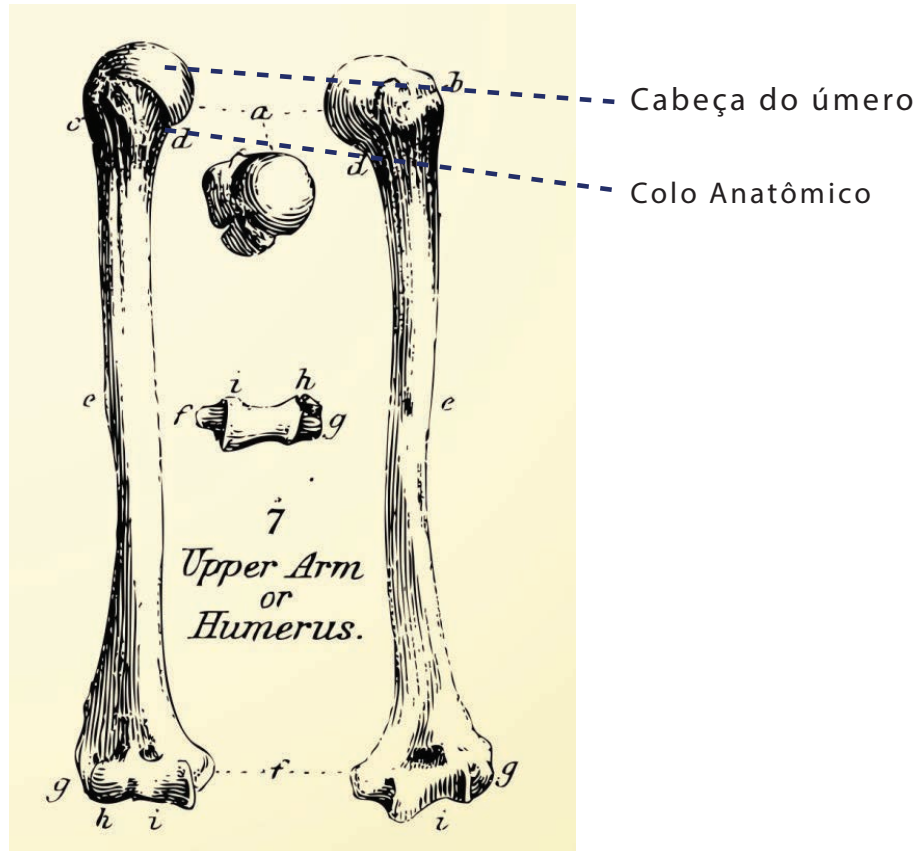
Vamos experimentar?

Você vai precisar de um parceiro que pode ser um colega, um amigo ou alguém da sua família. Repouse uma das mãos sobre a clavícula dele ou dela e a outra sobre a escápula. Se tiver dificuldade em encontrá-la observe que podemos ver duas protuberâncias em nossas costas, comumente chamadas de “asinhas de anjo”. Você chegou à escápula e, se repousar sua mão sobre esta região, será capaz de acompanhar seu movimento. Agora, peça a seu parceiro que realize os movimentos com os ombros descritos acima e, você notará como clavícula e escápula se movem juntas.

2.1.2 O Ombro e o Braço

O ombro é considerado como um complexo de articulações, que envolve o cingulo do membro superior e o braço. Sendo assim, quando pensamos em ombro, temos que levar em conta as articulações que estudamos acima (esternoclavicular e acromioclavicular) e a articulação escapulo-umeral (ou gleno-umeral) entre o osso do braço, chamado úmero, e a escápula.

O úmero é um osso longo, que além de se articular com a escápula, completando o complexo do ombro, se articula com os ossos do antebraço para formar o cotovelo. Vamos nos focar agora na extremidade proximal a cabeça do úmero, uma superfície articular que forma uma semiesfera, limitada por um sulco articular, chamado colo anatômico.



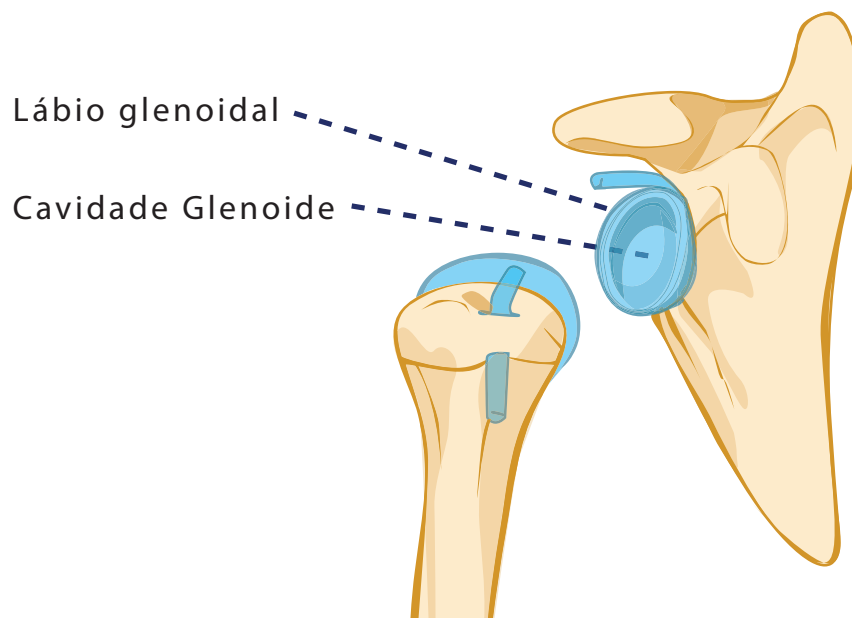
Úmero

Fonte: <https://www.colourbox.com/vector/human-bones-vintage-vector-set-vector-2835831>

(modificado com indicações da autora, e aplicadas por Edna Laize)

Colo Anatômico

No ângulo lateral da escápula podemos observar uma cavidade, a *cavidade glenoide*, que recebe a cabeça do úmero para formar a articulação. Como a cabeça é duas a três vezes maior que a cavidade há, entre as duas superfícies, um anel de cartilagem fibrosa chamado *lábio glenoidal*, que aprofunda a cavidade, permitindo maior estabilidade à articulação.



Escápula

Ilustração: Vanessa Barreto e Edna Laize

A cápsula articular é bastante frouxa e reforçada superior e posteriormente por vários ligamentos que, no entanto, têm zonas mais frágeis que as outras. Sendo assim, a estabilidade do ombro depende do reforço dos músculos da região, que devem estar bem fortalecidos e saudáveis para protegê-lo de lesões.

A articulação gleno-umeral é do tipo bola e soquete, com uma superfície articular esferoide côncava acomodada em uma cavidade de convexidade correspondente. Denominamos este tipo de articulação de *esferoidea*. É o tipo mais móvel de articulação, realizando movimentos nos três planos.

Hora da prática!



Atividade

Com um parceiro ou sozinho:

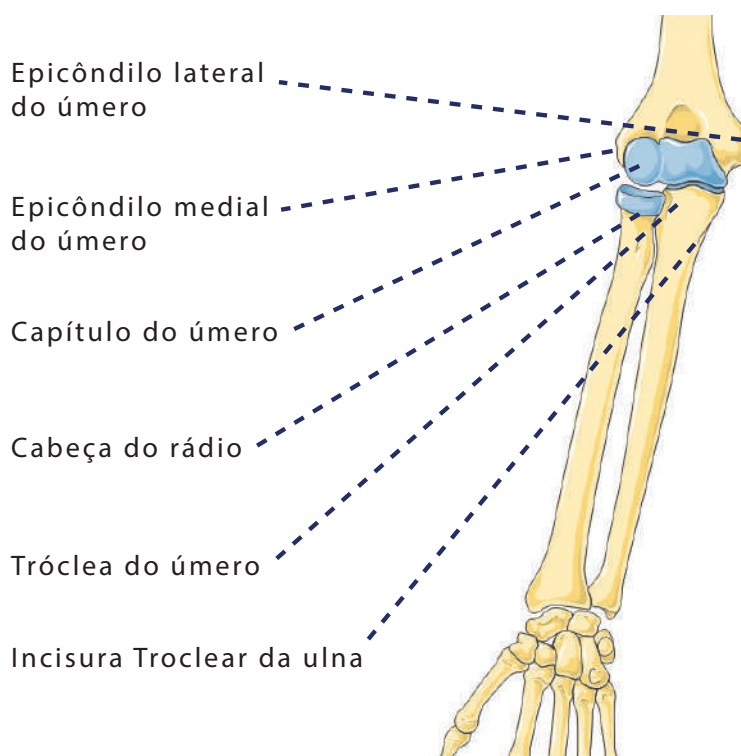
- 1** - Sentado, em uma posição confortável, realize algumas respirações profundas, voltando sua atenção para si e para o local onde você está;
- 2** - Coloque os dedos sobre a articulação entre a clavícula e o esterno e sinta a sua forma.;
- 3** - Caminhe com os dedos ao longo da clavícula, dedos na parte superior do osso e o polegar abaixo dela para sentir a sua largura. Você vai encontrar a articulação acromioclavicular aproximadamente onde a alça de uma camiseta cruzaria seu ombro;
- 4** - Continue palpando em torno do acrômio como uma dragona em um uniforme militar, até a parte de trás do ombro onde ele se torna a espinha da escápula;
- 5** - Retorne, palpando ao longo do osso para frente, até encontrar o acrômio novamente. Mantenha os dedos sobre o ele e deixe seu polegar deslizar para baixo e, ligeiramente para frente, até encontrar a cabeça do úmero (parte superior do braço). Muitas vezes ela é bastante saliente, perto e à frente da clavícula. Veja se você consegue sentir o espaço entre os dois ossos e traçar a parte superior do úmero.

Agora , após a prática acima, sente-se com os braços estendidos ao longo do corpo. Experimente os movimentos de flexão, extensão, adução, abdução, rotação lateral e medial em seus braços, sem aproximar os ombros das orelhas ou movimentar a escápula. Você observará que é possível fazê-lo por algum tempo, mas, depois de certa altura ou amplitude é necessário mobilizar a escápula para completar o movimento. Agora, procure no ambiente virtual de aprendizagem Moodle UFBA o vídeo *movimentos da escápula* e você compreenderá melhor por que isso acontece e como o úmero e a cintura escapular são interdependentes na formação do complexo do ombro. Sugerimos que, enquanto assiste ao vídeo, você realize os movimentos e, se for possível, peça a um parceiro para realizá-los enquanto você repousa suas mãos sobre os ossos envolvidos.

2.1.3 - O Cotovelo

Vimos que a extremidade proximal do úmero participa da formação do ombro. A extremidade distal por sua vez forma com outros dois ossos (o *rádio* e a *ulna*) o cotovelo. Esta extremidade é bifurcada e possui dois acidentes ósseos, o *epicôndilo lateral* e o *epicôndilo medial*, que delimitam um espaço triangular. Na base deste triângulo está um estrutura com duas superfícies articulares: a *tróclea* do úmero, mais medial, que tem a forma de um carretel e o *capítulo* do úmero, mais lateral que tem forma esférica.

O *rádio* e a *ulna*, ossos longos como o úmero, articulam-se com ele através destas superfícies. A extremidade proximal da ulna possui um processo ósseo em forma de gancho, o *olécrano* que se insere em uma zona escavada anteriormente à *troclea*, a *fossa do olécrano*. A *troclea* por sua vez é acomodada na *incisura troclear da ulna*. Já a extremidade proximal do rádio tem uma cabeça cilíndrica e escavada, na qual o capítulo se acomoda.

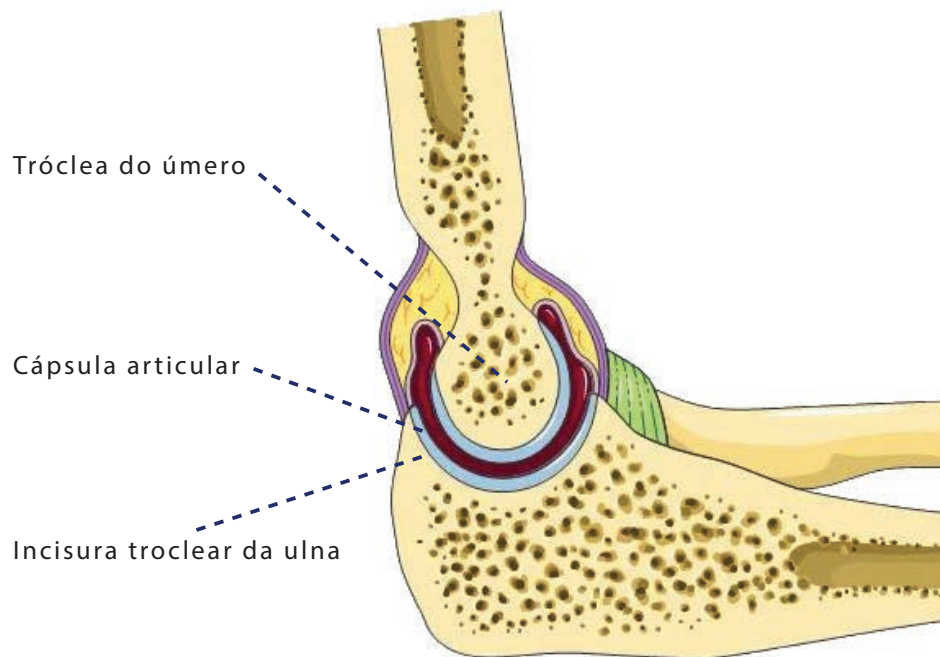


Cotovelo detalhe ossos
Fonte: Servier Medical Art

(modificado com indicações da autora, e aplicadas por Edna Laize)

A cápsula articular envolve as estruturas descritas acima e sua frouxidão permite grande amplitude na flexão do cotovelo. A propósito, esta articulação realiza apenas movimentos no plano sagital, ou seja, flexão e extensão.

Vista Medial do Cotovelo



Cotovelo detalhe ossos

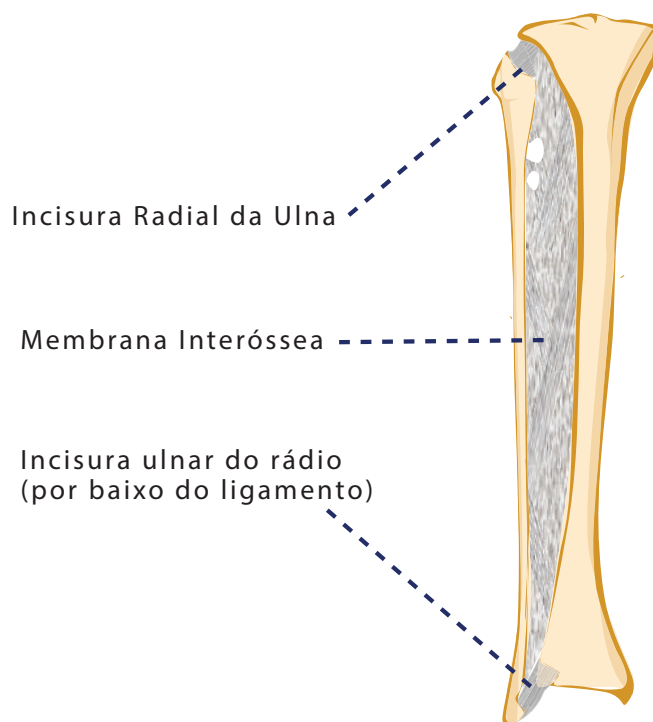
Fonte: Servier Medical Art

(modificado com indicações da autora, e aplicadas por Edna Laize)

2.1.4 - O Antebraço e a Prono-Supinação

Você provavelmente discorda da afirmação acima, já que conseguimos realizar a circundução com o antebraço não é? Ela é possível por que, neste movimento, a flexão e a extensão são combinadas com a pronação e a supinação. Estas últimas são movimentos que ocorrem entre os ossos do antebraço, ou seja, entre o rádio e a ulna e, não no cotovelo. Na extremidade proximal do antebraço a cabeça cilíndrica do rádio se insere em uma superfície côncava na ulna, denominada *incisura radial*. Em volta dele, o ligamento anular do rádio forma um anel, forrado por cartilagem. A estrutura também é reforçada na base pelo ligamento quadrado e esta articulação, chamada de *radio-ulnar proximal* é do tipo trocoide (ver Atlas e Axis), permitindo movimentos de rotação da cabeça do rádio em torno de seu próprio eixo.

Na epífise distal do rádio forma-se uma cavidade cilíndrica, chamada *incisura ulnar do rádio*, possibilitando sua rotação em volta da cabeça da ulna, que tem a forma de um cilindro maciço. Finalmente, os dois ossos encontram-se unidos em toda a sua extensão pela membrana interóssea do antebraço, que é relaxada na pronação e tensionada na supinação, freando-a e impedindo o deslizamento dos dois ossos um sobre o outro.



Antebraço
Ilustração: Edna Laize

Hora da prática!



Atividade

Percebendo a origem dos movimentos do antebraço:

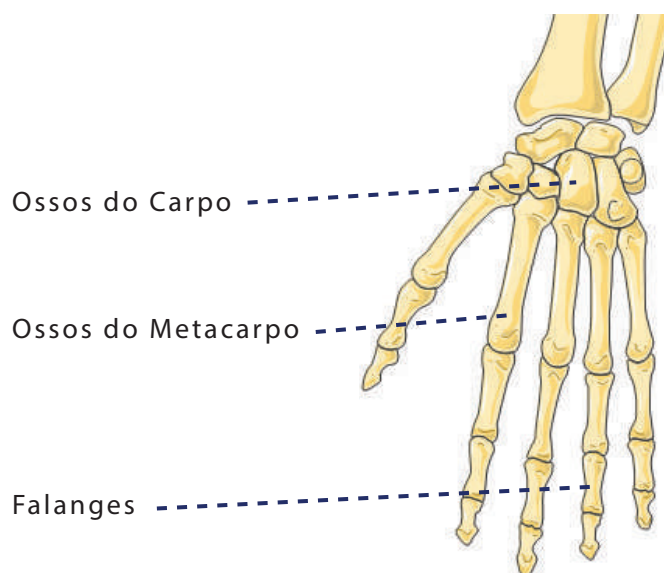
- 1** - Sentado em uma posição confortável, repouse um de seus braços na outra mão, segurando-o na altura do cotovelo. Seus dedos devem envolver a parte externa do cotovelo e seu polegar segura o braço no lado oposto. Flexione e estenda o cotovelo algumas vezes sentindo o movimento da articulação.
- 2** - Agora realize a prono-supinação .
- 3** - Deslize sua mão ao longo do antebraço e repita o movimento. Você perceberá claramente o movimento do rádio sobre a ulna.

2.1.5 - O Punho e a Mão

Para completar nosso estudo dos MMSS, vamos agora observar nossos punhos e mão. “Nossas mãos evoluíram a partir de patas, alterando sua função de descarga de peso e de propulsão para articulação e manipulação. (...) O polegar nessa transição, desenvolveu um padrão de oposição com os dedos para agarrar ...” (OLSEN, DATA, 77) O sistema nervoso também foi se refinando neste processo, permitindo que as mãos, assim como a face, sejam importantes meios para nossa sensibilidade, comunicação e expressão. (ibidem).

A mão, do ponto de vista osteo-articular, é dividida em três regiões, o *carpo*, o *metacarpo* e as *falanges*. O *carpo* compreende oito ossos pequenos e irregulares, cujas superfícies permitem o deslizamento de uns sobre os outros, possibilitando a mobilidade do pulso. “Se realizar círculos com seu pulso você sentirá os pequenos movimentos bruscos dos ossos articulados; esta estrutura proporciona mobilidade, mantendo a estabilidade com a musculatura mínima.” (ibidem, 73)

Os oito ossos juntos formam um volume chamado *maciço carpal*, que participa da formação do punho juntamente com o rádio e com o *disco articular*, fibrocartilagem que liga a ulna e o rádio transversalmente.



Punho e Mão
Fonte: Servier Medical Art

(modificado com indicações da autora, e aplicadas por Edna Laize)

O punho realiza flexão/extensão e adução/abdução mas não a rotação. Quando realizamos movimentos circulares com esta articulação estamos realizando a circundução. A segunda e terceira região da mão é constituída por colunas ósseas, os ossos metacarpais (que irão formar a palma e o dorso da mão) e as falanges, que formam os dedos. Você já reparou que consegue realizar movimentos com a parte dos dedos da mão mais próxima da palma nos três planos, mas que com as outras partes você só consegue dobrar e esticar? Isto acontece por que as articulações entre os metacarpos e as falanges proximais (*metacarpofalângicas*) são do tipo esféride, assim como no ombro, entre o úmero e a escápula. Entre a falange proximal e a falange média e, entre esta e a falange distal, (articulações *interfalângicas*) são do tipo *gínglimo*, ou seja, em dobradiça, só permitindo a flexão e a extensão. Ah, lembre-se que no polegar não há falange média, só proximal e distal.



Atividade

Vamos finalizar nosso estudo do MMSS com atividades práticas?

Atividade 1 – movendo e percebendo as estruturas da mão (livremente inspirada em OLSEN, data, 76)

- 1 - Sentado, em uma posição confortável, realize algumas respirações profundas, voltando sua atenção para si e para o local onde você está.
- 2 - Comece com a mão direita se for destro e com a esquerda se for canhoto. Faça cinco círculos com cada dedo, começando pelo polegar. Quando concluir, faça mais cinco círculos na direção oposta. Repita as ações com a outra mão.
- 3 - Experimente as possibilidades de movimento das articulações metacarpofalângicas; afaste e aproxime os dedos, tamborile-os como se estivesse digitando, experimente mexer um de cada vez e todos ao mesmo tempo... Seja criativo!
- 4 - Explore os movimentos do polegar. Note como o fato de termos o polegar opositor contribui para a mobilidade das mãos e para a coordenação motora fina, nos permitindo gestos delicados e precisos.

5 - Agora, com as pontas dos dedos toque a outra mão, tentando sentir os ossos do punho, tanto os pequenos ossos da mão, quanto o rádio e a ulna.

6 - Palpe o dorso e a palma da mão, onde você conseguirá identificar cada um dos seus ossos metacarpais .

7 - Faça o mesmo com seus dedos, percebendo suas falanges e identificando a falange proximal, média (quando houver) e distal.

Atividade 2 – Experimentando a ação integrada

1 - Sentado, em uma posição confortável, realize algumas respirações profundas, voltando sua atenção para si e para o local onde você está.

2 - Uma as palmas das mãos, e procure posicioná-las de modo que as estruturas estejam em correspondência (exemplo, metacarpo com metacarpo, falange com falange).

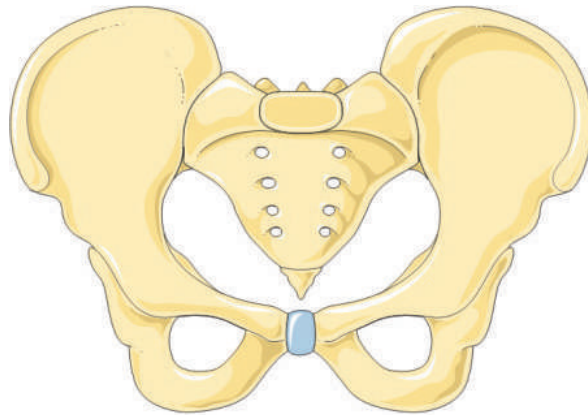
3 - Mantenha os cotovelos perpendiculares às mãos, formando um ângulo de 90° entre o braço e o antebraço.

4 - Pressione as mãos uma contra a outra e note como este movimento faz com que os músculos em seus ombros sejam ativados. Perceba como todo o MMSS trabalha de maneira integrada e que, a força aplicada nas mãos é o resultado de ações musculares que vêm desde as costas.

2.2 – Os Membros Inferiores (MMII) e a Cintura Pélvica

2.2.1 - O Cíngulo do Membro Inferior

Também conhecido como *cintura pélvica*, tem a forma de um anel ósseo e, compreende o sacro, o cóccix e os ossos do quadril, bem como suas respectivas articulações. O *cíngulo do membro inferior* possibilita que as estruturas apendiculares dos MMII se conectem com o esqueleto axial.



Cíngulo do membro inferior

Fonte: Servier Medical Art

(modificado com indicações da autora, e aplicadas por Edna Laize)

Já estudamos o sacro e o cóccix, por isso vamos ver agora os ossos do quadril. Vamos falar no singular, mas devemos lembrar que temos dois, o esquerdo e o direito. Este osso se chama *Ilíaco* e é formado pela fusão de três ossos, o *Ílio*, o *Ísquio* e o *Púbis*. Nas crianças estes três ossos estão separados, e se conectam através de tecido cartilaginoso. Com a puberdade começa o processo de fusão óssea que só será completado na idade adulta (MOORE, 2002). O professor de dança que trabalha com crianças e adolescentes deve estar atento para que a sobrecarga no treinamento não interfira neste processo, acelerando-o.

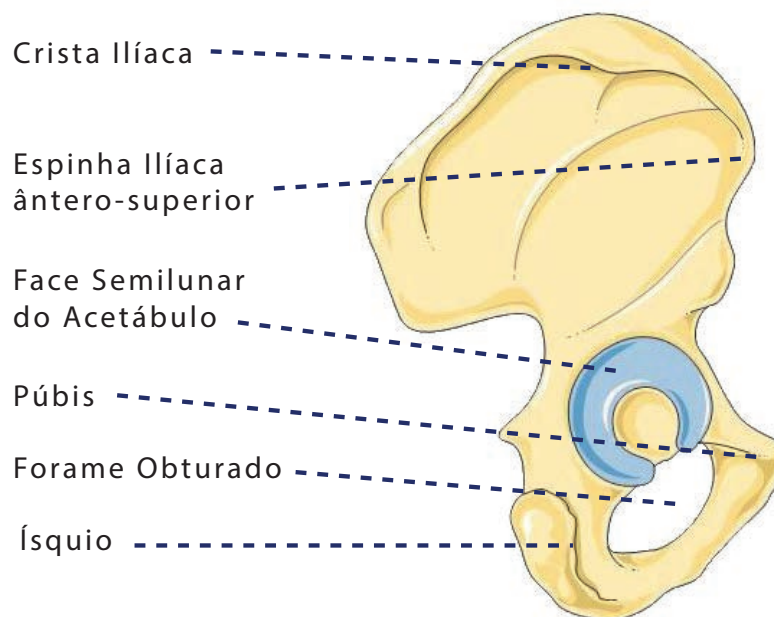
A parte superior do Ilíaco é achatada e tem a forma de um leque. Na margem superior está a crista ilíaca, que delimita o osso, como a alça de uma bacia. Podemos palpar a crista ilíaca e um de seus acidentes ósseos, a *espinha ilíaca ântero-superior*, aquela pontinha óssea bem protuberante no quadril.

Na parte média temos uma cavidade esférica, a *fossa do acetábulo*, que recebe cabeça do fêmur na articulação coxofemoral. Ela é ocupada em parte por cartilagem articular em forma de meia-lua (*face semilunar do acetábulo*) Na parte inferior do osso há um arco

ósseo que delimita uma abertura, o *forame obturado*. Na região anterior deste arco está o púbis e na posterior o ísquio.

A articulação entre os dois púbis, a *sínfise púbica*, é uma anfiartrose (ver sistema articular) e, portanto, tem pouca mobilidade, permitindo pequenos movimentos de deslizamento e torção e, nas mulheres, distendendo-se na hora do parto para aumentar o círculo pélvico e permitir a passagem do bebê.

Vista lateral do Íliaco



Vista lateral do Íliaco
Fonte: Servier Medical Art

(modificado com indicações da autora, e aplicadas por Edna Laize)

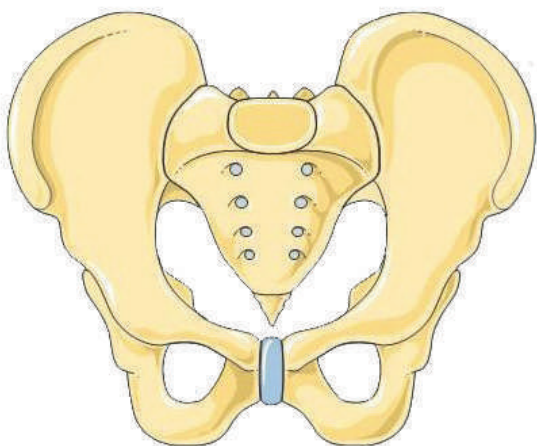
Foco na Dança!



Comentário

Como professores de dança, devemos sempre ter em mente que “a forma e as proporções da pelve variam de uma pessoa para outra” (CALAIS- GERMAIN, 2010, 48).

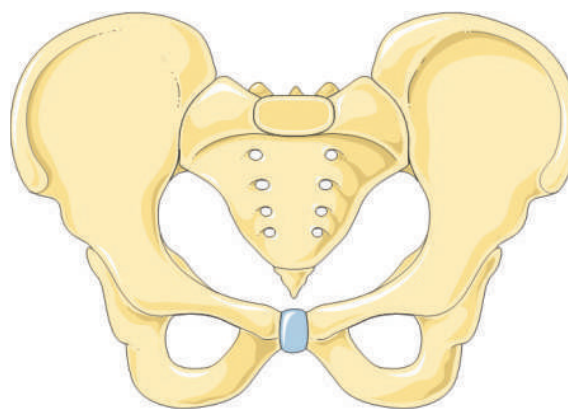
A abertura superior pode ser mais arredondada, estreita ou achatada. A concavidade do sacro pode ser mais ou menos acentuada e a separação entre os ísquios maior ou menor. A *pelve feminina* também é mais larga que a *masculina*. Sendo assim ao propor atividades, devemos pensar sempre em adaptações para que a diversidade dos alunos seja respeitada, e todos possam realizar os movimentos. Por isso, ao invés de nos focarmos em um padrão estético visual único, a ser atingido por todos, devemos ter em mente as possibilidades e potencialidades de cada um, procurando investigar e criar estratégias para o desenvolvimento individual.



Pelve Masculina

Fonte: Servier Medical Art

(modificado com indicações da autora, e aplicadas por Edna Laize)



Pelve Feminina

Fonte: Servier Medical Art

(modificado com indicações da autora, e aplicadas por Edna Laize)

Agora, antes da nossa prática, procure no Moodle UFBA o material complementar sobre a pelve, para que você compreenda suas estruturas ainda melhor.

Hora da Prática!



Atividade

Esta prática pode ser encontrada no livro **BodyStories: a Guide to Experience Anatomy**, de **Andrea Olsen e Carryn MacRose**, na página 85. Ela foi livremente adaptada pela bailarina brasileira **Claudia Auhareck** (2015) está descrita aqui a partir desta adaptação. Você pode realizá-la em silêncio ou, se quiser, ao som de músicas relaxantes.

- 1 - Deite-se em decúbito dorsal com as mãos em sua barriga. Faça algumas respirações profundas e volte sua atenção para seu corpo e para o local onde você está.
- 2 - Trace os ossos da pelve: a partir de crista ilíaca, abaixo da sua cintura, caminhe com os dedos para frente e até chegar ao limite de seus órgãos genitais, onde você conseguirá palpar o osso púbico e a sínfise púbica.
- 3 - Deite-se de lado (*decúbito lateral*): comece de novo pela crista ilíaca e, caminhe com os dedos para trás, até o sacro; sinta a articulação sacro-ilíaca. Massageie através dos tecidos moles dos músculos glúteos para o acetábulo (articulação do quadril) e localize o fêmur. Continue para baixo na parte de trás da pélvis e localize os ísquios (os ossos sobre os quais nos assentamos). Se necessário, flexione a perna superior e vá traçando dos ísquios para o osso púbico entre as pernas. Isso Role para o outro lado e repita.
- 4 - Deite-se em decúbito dorsal novamente e, sempre com os joelhos dobrados, role de um lado para o outro, sempre iniciando o movimento pela pelve.
- 5 - Agora, sente-se sobre os ísquios e balance-se sobre eles para sentir a sua forma de encontro ao chão. Caminhe sentado sobre o espaço, imaginando os ísquios como os pés da pelve. Mantenha suas pernas relaxadas e experimente diferentes movimentos com a pelve, utilizando a imagem dos ísquios como pés.
- 6 - Fique de pé, com os pés paralelos pernas, ligeiramente afastadas e joelhos flexionados. Experimente os diferentes movimentos pélvicos, aproximando as cristas ilíacas uma de cada vez das costelas, realizando a anteversão (o movimento de “arrebitar o bumbum”) e a retroversão, o movimento contrário. Desenhe círculos pequenos e grandes com a pelve e, também o número 8. Use sua criatividade para explorar os movimentos desta região.
- 7 - Agora imagine que sua pelve é uma bacia cheia de água. Repita a exploração anterior, procurando mover-se sem “derramar” esta água. Observe e reflita sobre como esta imagem interferiu em sua percepção da pelve.

2.2.2 - A Articulação do Quadril

A partir de agora, quando nos referirmos ao quadril, estaremos falando da articulação entre o Fêmur e o Íliaco, que une nossas coxas ao nosso tronco. Quando nos referirmos ao que chamamos comumente de quadril, utilizaremos o termo pelve.

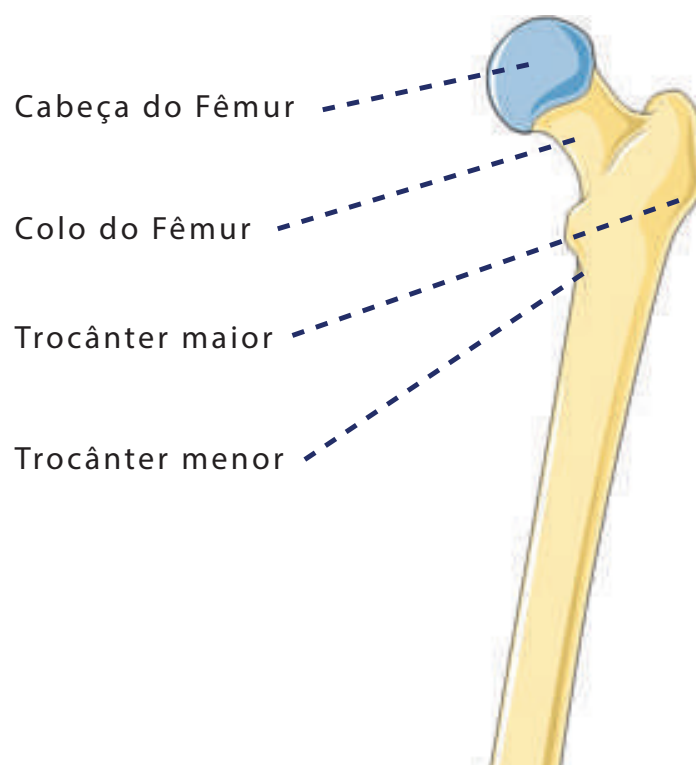
A extremidade proximal do fêmur é formada pelos seguintes elementos:

A *cabeça esférica* onde está a superfície articular.

Uma tuberosidade maciça lateral, o *trocânter maior*.

O *colo do fêmur*, entre a cabeça e o trocânter maior.

O *trocânter menor*, uma pequena tuberosidade situada inferiormente ao colo.



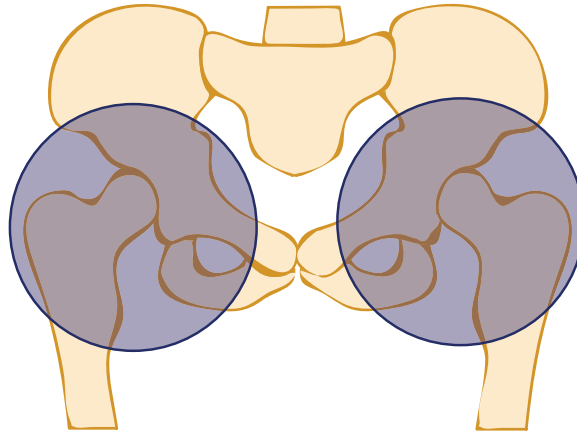
Extremidade proximal do fêmur

Fonte: Servier Medical Art

(modificado com indicações da autora, e aplicadas por Edna Laize)

A cabeça do fêmur se insere no acetábulo, formando a articulação do quadril ou *coxofemoral*. Ela é do tipo esferoide, o que lhe garante mobilidade nos três planos e é completada pelo *láblio do acetábulo*, um anel de fibrocartilagem que aumenta a estabilidade da articulação que, é completada pela cápsula articular, bastante resistente e reforçada por ligamentos potentes.

Ossos da articulação do quadril



Articulações do quadril

Ilustração: Vanessa Barreto

Foco na Dança!



Comentário

O formato e posicionamento do colo do fêmur na articulação do quadril é um fator de limitação de movimentos.

Um colo mais inclinado (**coxa-vara**) limita os movimentos de abdução, enquanto um colo menos inclinado (**coxa-valga**) facilita a amplitude destes movimentos. Estas e outras diferenças anatômicas explicam o fato de alguns dançarinos possuírem maior amplitude no quadril que outros, mesmo realizando o mesmo tipo de treinamento para a flexibilidade. “De fato, as pessoas cuja disposição óssea limita estes movimentos correm o risco, para efetuá-los, de “forçar” as articulações suprajacentes (coluna lombar) ou subjacentes (joelho).” (CALAIS –GERMAIN, 2010, 205).

Hora da Prática!



Dica

Você pode realizar esta atividade em silêncio ou, se quiser, ao som de músicas relaxantes.

Atividade 1 – Experimentando os movimentos da articulação

1 - Deite-se em decúbito dorsal com as mãos em sua barriga. Faça algumas respirações profundas e volte sua atenção para seu corpo e para o local onde você está.

2 - Imagine que há um lápis no joelho de sua perna direita (ou esquerda, se você preferir começar por ela). Com o joelho dobrado, você vai desenhar círculos para fora com este lápis. Estes círculos ficarão cada vez maiores, até que você consiga perceber os movimentos da articulação do quadril a partir deles. Sinta a cabeça do fêmur se movendo no acetábulo enquanto você realiza a circundação do quadril. Lembre-se de manter o corpo relaxado, não se preocupe em realizar um movimento “perfeito” e sim em compreender como o quadril se move.

3 - Repita o mesmo procedimento com a outra perna.

4 - Deite-se em decúbito lateral (de lado) com a perna que está por baixo dobrada. Para ficar mais confortável você pode apoiar sua cabeça sobre o braço de baixo e utilizar a outra mão para se apoiar no chão. Balance suavemente a perna que está esticada para frente e para trás, experimentando os movimentos de flexão e extensão do quadril. Depois, levante e abaixe a perna algumas vezes, experimentando a adução e a abdução.

5 - Repita o procedimento para o outro lado.

Atividade 2

1 - Sente-se com as pernas esticadas. Se quiser apoie-se na parede para ficar mais confortável.

2 - Coloque as mãos sobre uma das coxas, pressionando-a levemente. Realize a rotação lateral e medial do quadril sentindo o osso mover-se por debaixo dos outros tecidos.

3 - Fique de pé, com os pés paralelos e os joelhos relaxados. Todos temos um pequena depressão na lateral do corpo, onde as pernas encontram com o tronco. Tateando esta região você encontrará o trocânter. Balance sua pelve de um lado para o outro e você conseguirá perceber o movimento do fêmur a partir do trocânter.

4 - Repita o procedimento com a outra perna.

Atividade 3

1 - Deite-se em decúbito dorsal com as mãos em sua barriga, os joelhos flexionados e os pé plantados no chão. Faça algumas respirações profundas e volte sua atenção para seu corpo e para o local onde você está.

2 - Visualize um relógio imaginário em sua pelve: o número 12 está abaixo e seu umbigo. O 3 na crista ilíaca esquerda. O 6 no púbis e o 9 na crista ilíaca direita. Movimente a pelve no sentido horário sem mexer as pernas, experimentando a ação integrada da coluna, cintura pélvica e quadril. Você verá que no 12 sua coluna estará completamente encostada no chão. No 6 acontece o contrário: você “arrebitará” o bumbum. No 3 e no 9, um lado da pelve irá em direção ao chão e o outro irá à direção contrária.

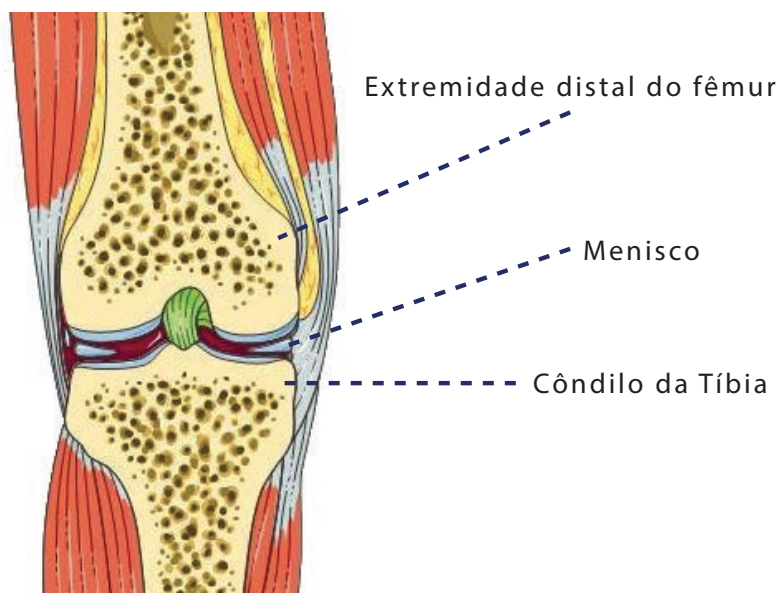
2.2.3 - O Joelho

O fêmur participa também da formação do joelho. Visto de lado, corpo do osso é ligeiramente côncavo posteriormente. A extremidade distal do osso é maciça e, possui superfícies articulares arredondadas, que “se parecem com os suportes de uma cadeira de balanço. São os côndilos do fêmur que, se articulam com os côndilos da tíbia “(CALAIS-GERMAIN, 2010,212)”. Estes, são superfícies ovais, em forma de trilhos côncavos, separados por uma zona óssea (área intercondilar anterior e posterior).

Colocadas sobre os côndilos da tíbia estão duas lâminas de cartilagem fibrosa em forma de meia-lua. São os meniscos, estruturas importantes para o joelho, que desempenham várias funções:

- Como eles se deslocam quando movimentamos o joelho, ajudam a melhor distribuir o líquido sinovial na articulação.

- Eles aumentam a superfície de apoio, ajudando na absorção do impacto e distribuição de pressões.
- Ajudam na estabilidade da articulação, já que aumentam a concavidade das superfícies de apoio (os côndilos tibiais).



Extremidade distal e detalhes do joelho

Fonte: Servier Medical Art

(modificado com indicações da autora, e aplicadas por Edna Laize)

Foco na Dança!



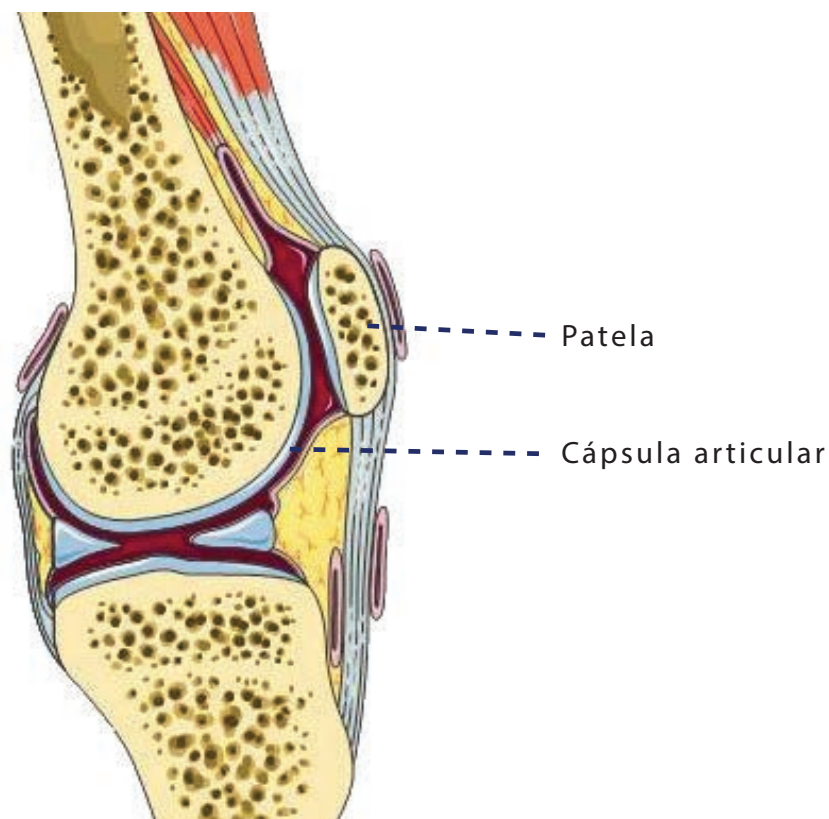
Comentário

Existe uma incidência significativa de lesões no menisco entre bailarinos. Isto acontece por que muitas vezes, na ânsia de realizar movimentos para os quais o corpo ainda não está preparado, há uma sobrecarga sobre o joelho. Movimentos bruscos e rápidos, realizados sem a técnica adequada também podem causar lesões. Por isso, conforme pontuamos anteriormente, o professor de dança deve estar atento às estratégias propostas para a realização do movimento, promovendo adaptações de acordo com as possibilidades do aluno. Deve-se também ajudar o estudante a compreender que, como nos diz a sabedoria popular, tudo tem seu tempo. Não adianta sobrecarregar o corpo com treinamentos que vão além de sua capacidade de promover adaptações. O trabalho deve ser progressivo e cuidadoso.

A última estrutura óssea do joelho é a *patela*, um osso pequeno e triangular que se articula com o fêmur, e está situado dentro do *tendão do quadríceps* o que a caracteriza como um osso do tipo *sesamoide* (inserido entre tecidos moles). Ela está ligada ao joelho mas é ao mesmo tempo móvel sobre ele (CALAIS-GERMAIN, 2010) e sua principal função é justamente proteger o tendão no qual se insere.

O joelho realiza movimentos de flexão e extensão e, quando todos os ligamentos estão relaxados, também de rotação lateral e medial, em amplitude muito reduzida. Forçar esta amplitude é um caminho certo para lesões.

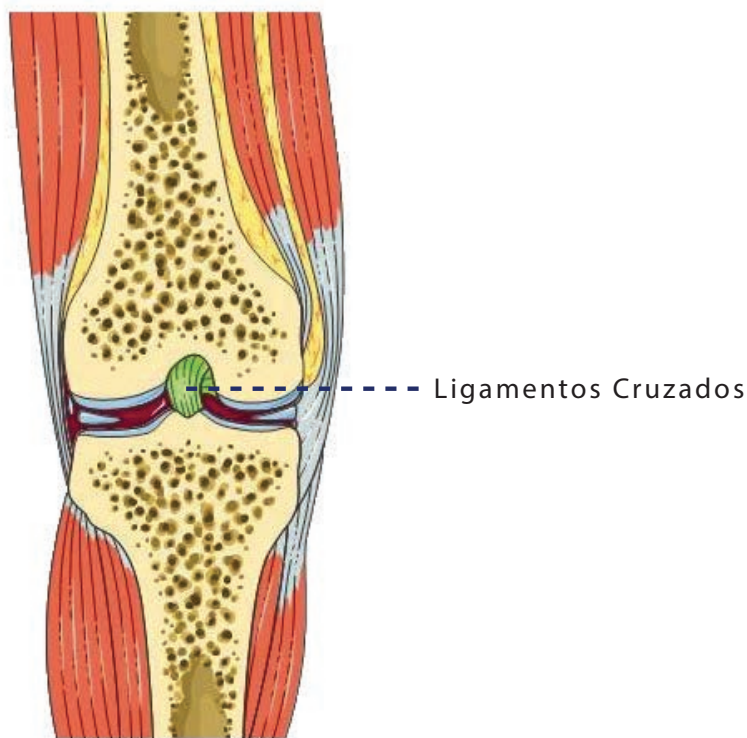
Dentre os ligamentos que reforçam a cápsula articular e estabilizam a articulação destacam-se os *colaterais (tibiais e fibulares)*, que impedem o joelho de “bocejar” ou seja, de abrir lateralmente. Destacamos também os *ligamentos cruzados anterior e posterior*, que impedem que haja deslizamentos anterior e posterior entre os ossos que compõem a articulação, evitando a perda de congruência (encaixe).



Patela e detalhes do joelho

Fonte: Servier Medical Art

(modificado com indicações da autora, e aplicadas por Edna Laize)



Ligamentos do joelho
 Fonte: Servier Medical Art

(modificado com indicações da autora, e aplicadas por Edna Laize)

Hora da Prática!

Atividade 1

Assentado:

Trace a articulação do joelho com as mãos. Sinta sua largura e sua profundidade. Sinta o espaço onde as extremidades do osso se encontram. Esta é a localização de cada um dos discos - os meniscos mediais e laterais que amortecem as extremidades do osso. Localize a patela, o osso flutuante livre que desliza no sulco entre os côndilos do fêmur. Continue da patela até o botão ósseo na frente da sua canela. Este é o local de inserção do ligamento patelar que liga os músculos do quadríceps à perna. Coloque os dedos em cada lado do joelho. Use os polegares no fêmur e os dedos na tíbia. Este é o local dos ligamentos colaterais laterais que protegem o joelho dos lados.

Atividade 2

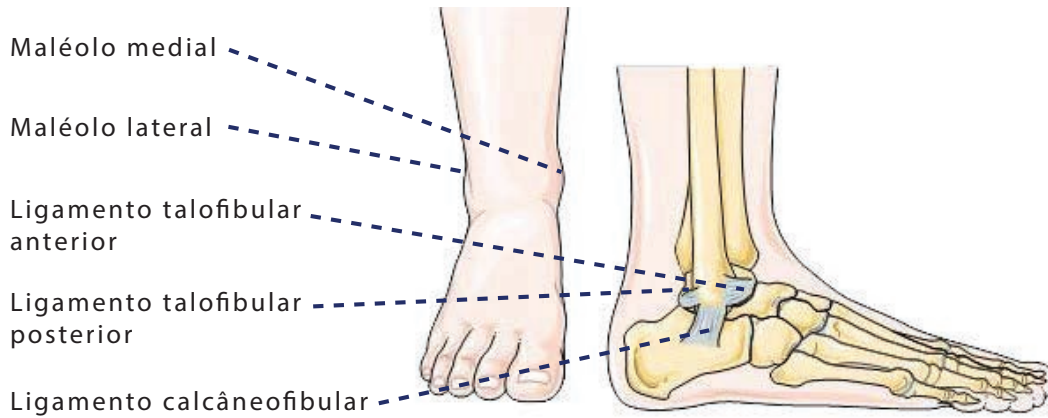
- 1 - De pé. Caminhe voltando sua atenção para a perna que levanta. Sinta a tibia balançar para frente sob o fêmur .
- 2 - Certifique-se de que o joelho está relaxado para transferir o peso do tronco para baixo. através da perna até o chão.
- 3 - Caminhada agarrando seus joelhos;
- 4 - Andar relaxando seus joelhos, sentindo a articulação fácil dos ossos.

2.2.4 - O Tornozelo e o Pé

Além de participar da articulação do joelho a *tibia* participa, junto com a *fibula*, da formação do tornozelo. Estes dois ossos, que formam as nossas pernas, são longos e unidos entre si em dois pontos . Na extremidade proximal, a superfície articular oval da *cabeça da fibula* se encaixa na superfície correspondente no *côndilo lateral da tibia*. Os ossos são unidos por uma *membrana interóssea* em toda a sua extensão e na extremidade distal são unidos por duas superfícies sem cartilagem, entre as quais há um tecido fibroso. Ambos os ossos possuem protuberâncias pontudas, os *maléolos lateral e medial*, que podem ser sentidos facilmente sobre a pele (são aqueles dois ossinhos na parte de dentro e na parte de fora do tornozelo).

A junção entre as extremidades distais da tibia e da fibula forma uma espécie de pinça plana, como se fosse uma chave inglesa, que se encaixa no *tálus*, formando o tornozelo ou articulação talocrural. O tálus é osso volumoso que, posicionado sobre o *calcâneo*, forma o *tarso posterior do pé*. A conformação em pinça do tornozelo faz com que ele se movimente apenas no plano sagital, realizando a flexão dorsal e a flexão plantar. Os demais movimentos do pé são possibilitados por outras articulações, entre os ossos que o compõe.

O tornozelo e o pé são estabilizados por um grande número de ligamentos. Vamos aqui destacar o *ligamento colateral*, que é o mais comumente afetado nos entorses, quando “virmos” o pé. Ele é composto pelos seguintes feixes: *ligamento talofibular anterior*, *ligamento calcâneo fibular* e *ligamento talofibular posterior*. Do outro lado do tornozelo, destacaremos o *ligamento deltoide*, formado pelos *ligamentos tibiotalares anterior e posterior*, *ligamento tibionavicular* e *ligamento tibiocalcâneo*.



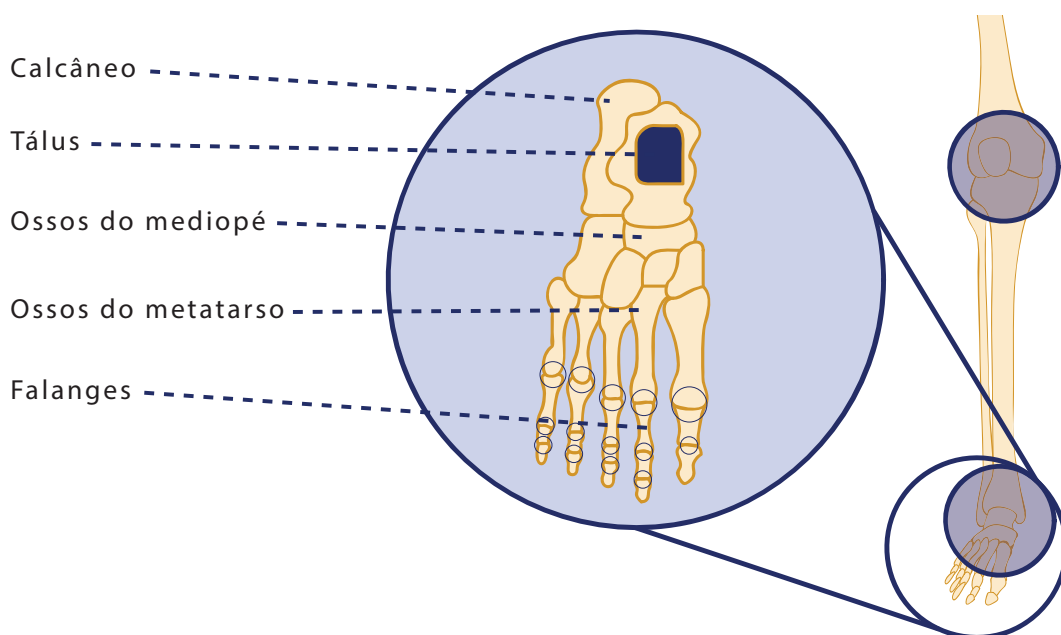
Tornozelo e pé

Fonte: Servier Medical Art

(modificado com indicações da autora, e aplicadas por Edna Laize)

A articulação entre o tálus e o calcâneo se chama subtalar e permite o movimento nos três planos, porém com amplitude reduzida. No entanto quando combinados com os movimentos do tornozelo e das articulações entre o tálus e o calcâneo e os pequenos ossos que compõem o colo do pé, participam dos movimentos de inversão e eversão.

O dorso do pé é composto por cinco pequenos ossos irregulares (que compõem o tarso anterior ou mediopé) e, assim como a mão, cinco colunas ósseas. Estas são compostas pelos cinco metatarsos e pelas falanges proximais, médias e distais. Portanto, nossos pés são estrutura complexas, que possui um grande número de articulações. Estas, ao trabalharem juntas, possibilitam uma vasta gama de movimentos.



Joelho e detalhes do pé

Ilustração: Vanessa Barreto

Hora da Prática!



Atividade

1 - Sente-se com as pernas relaxadas. Se quiser apoie-se na parede para ficar mais confortável. Faça algumas respirações profundas e volte sua atenção para seu corpo e para o local onde você está.

2 - Estique uma das pernas e apoie nela o tornozelo da perna que está dobrada. Coloque suas mãos sobre os dois maléolos e realize a dorsiflexão e a flexão plantar algumas vezes, sentindo o movimento da articulação.

3 - Tateie o dorso e a planta do pé, procurando identificar o calcâneo e os pequenos ossos do metatarso anterior.

4 - Há uma zona carnosa entre os maléolos e o dorso do pé. São parte dos ligamentos colaterais na porção lateral e deltoide na porção medial. Mantenha suas mãos aí e movimente seus pés, percebendo como os ligamentos atuam na estabilização do seu tornozelo e articulações do tarso.

5 - Experimente os movimentos do tornozelo e pé: realize a pronação e a supinação, dorsiflexão e flexão plantar, adução e abdução, inversão e eversão. Movimente também os dedos. Seja criativo!

6 - Fique de pé e caminhe pelo espaço voltando sua atenção para seus pés e percebendo como o seu peso se apoia sobre eles.

Pronto! Conseguimos concluir esta primeira etapa! Não se esqueça de buscar o material complementar no Moodle UFBA e se preparar para a avaliação final que será presencial.

Referências

CALAIS-GERMAIN, BLANDINE. **Anatomia para o Movimento vol. 1: introdução para à análise das técnicas corporais**. 4ª Ed. - São Paulo: Editora Manole, 2010.

_____ **Anatomia para o Movimento vol. 2: bases de exercícios**. 4ª Ed.- São Paulo: Manole, 2010.

DAMÁSIO, Antônio. **O erro de Descartes: emoção, razão e cérebro humano**. São Paulo: Companhia das Letras, 1996.

FITT Sally S. **Dance Kinesiology**. New York: Schirmer Books, 1988.

FRANKLIN, ERIC. **Condicionamento físico para a dança; técnicas para otimização do desempenho em todos os estilos** / Eric Franklin; [Tradução Orlando Laitano].--Barueri,SP: Manole, 2012.

HAAS, JACQUI GREENE. **Anatomia da dança**. SP: Manole, 2011.

MOORE, KEITH L, AGUR ANNE M. R. **Essential Clinical Anatomy**. 2ª ed. Baltimore, EUA: LippincottWilliams & Williams, 2002.

MACHADO, ÂNGELO B.M. **Neuroanatomia Funcional**. 3ª ed.- São Paulo: Atheneu, 2014.

MONTEIRO, PEDRO PAULO. **Quem somos nós? O enigma do Corpo** - 2ª ed. - Belo Horizonte: Gutenberg, 2006.

OLSEN, ANDREA. **BodyStories: a guide to experiential anatomy**. [New and expanded ed.] Lebanon, NH- EUA: University Press of New England.2004

THOMPSON, C.W. & FLOYD, R.T. **Manual de Cinesiologia Estrutural**. 12º ed. São Paulo: Manole, 1997.



Universidade Federal da Bahia

Laboratório de Cinesiologia na Dança I

Este primeiro Laboratório de Cinesiologia na Dança, traz os estudos da Cinesiologia estrutural para entender o corpo e o movimento. Através da anatomia experiencial e de outros estudos anatomofuncionais do sistema esquelético e do sistema articular, propõe-se possibilitar o desenvolvimento de estratégias múltiplas de treinamento, que possam ser inclusivas, integralizadoras e que permitam o reconhecimento e desenvolvimento das potencialidades individuais.



Realização
PROGRAD
PROGERIA DE GRADUAÇÃO



Escola de Dança



SEAD
Superintendência de
Educação a Distância | UFBA

